

# ΚΑΤΑΓΜΑ ΑΣΤΡΑΓΑΛΟΥ

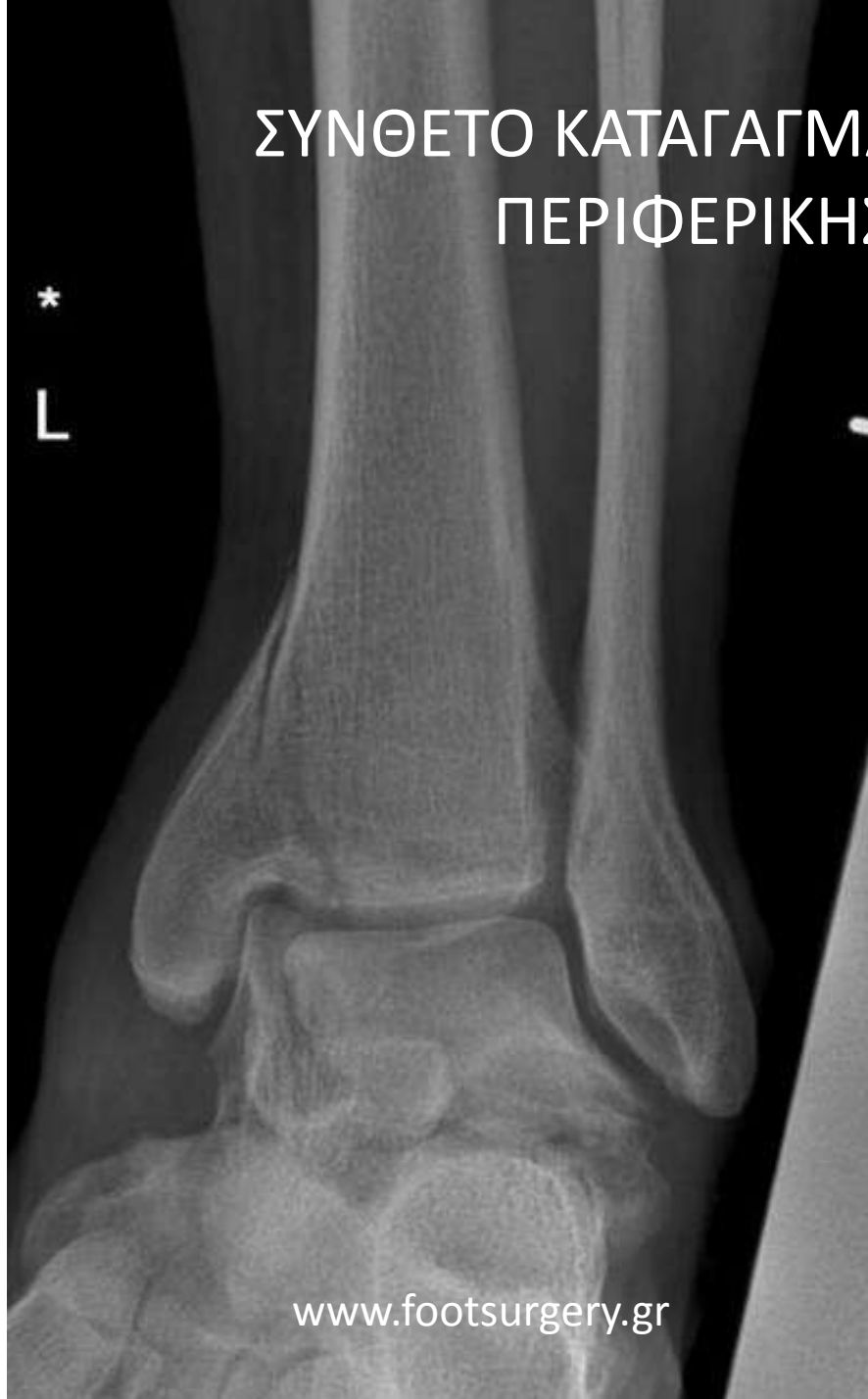Δρ. Νικόλαος Γκουγκουλιάς  
Ορθοπαιδικός Χειρουργός  
Διδάκτωρ Ιατρικής Α.Π.Θ.

Consultant Orthopaedic Surgeon  
Frimley Park Hospital, Surrey, UK

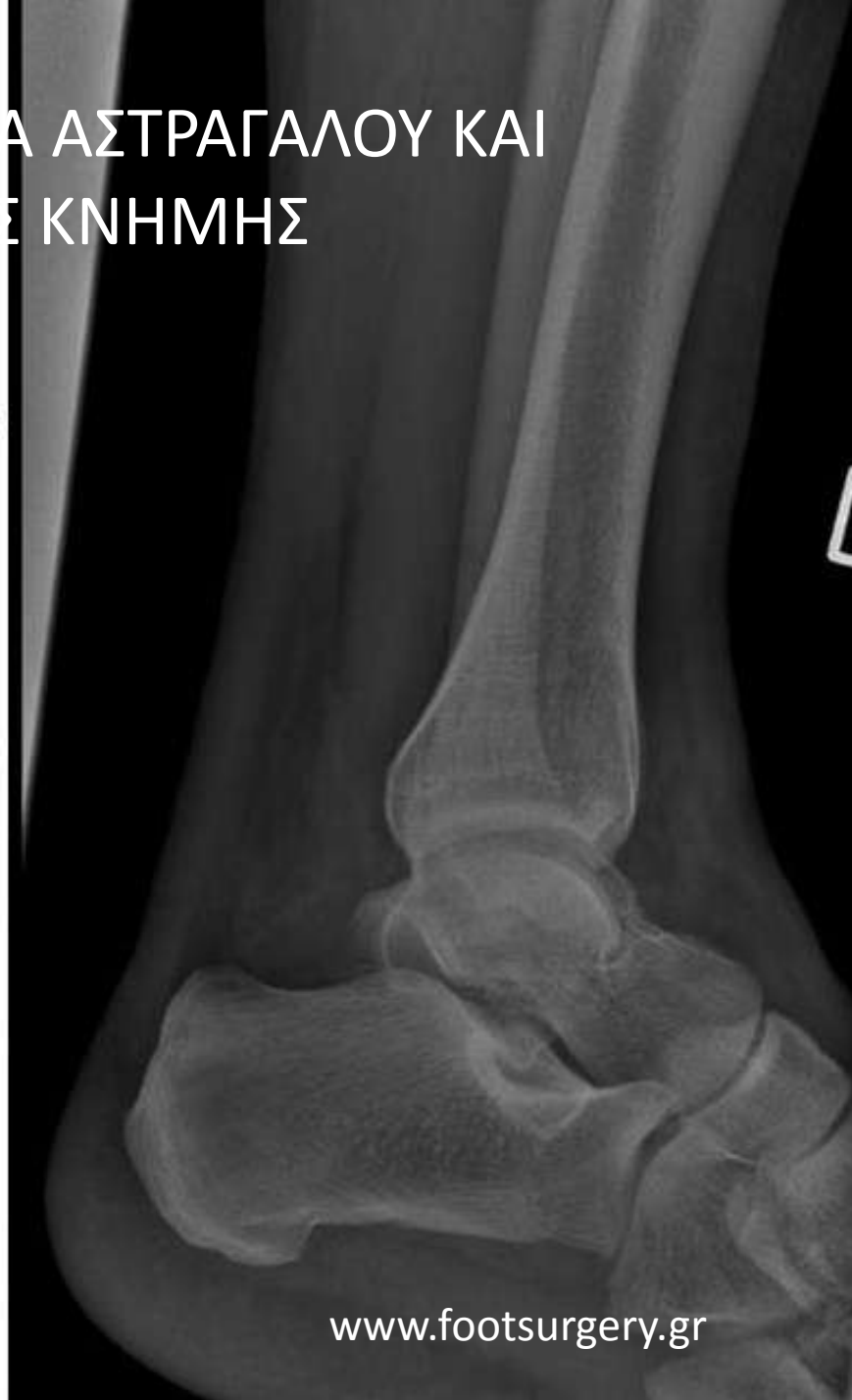[www.footsurgery.gr](http://www.footsurgery.gr)

ΣΥΝΘΕΤΟ ΚΑΤΑΓΑΓΜΑ ΑΣΤΡΑΓΑΛΟΥ ΚΑΙ  
ΠΕΡΙΦΕΡΙΚΗΣ ΚΝΗΜΗΣ

\*  
L

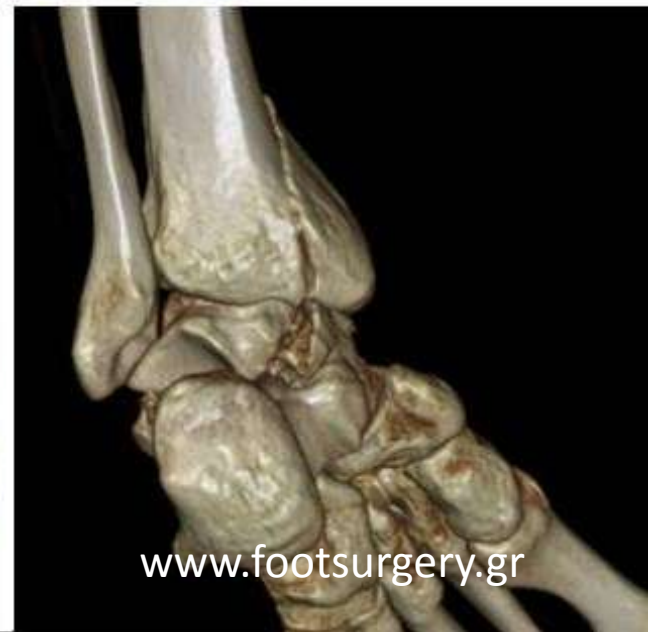
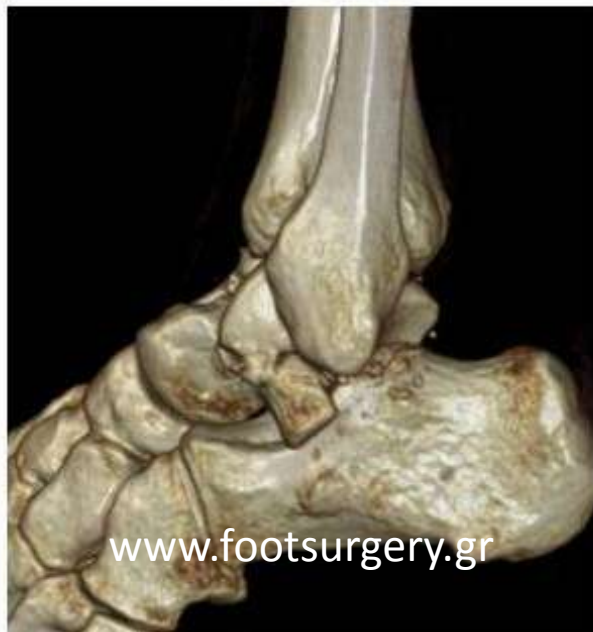
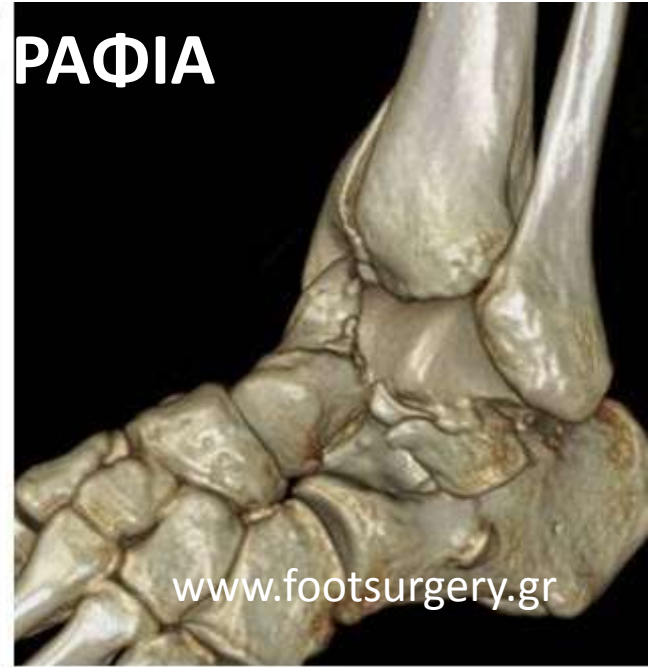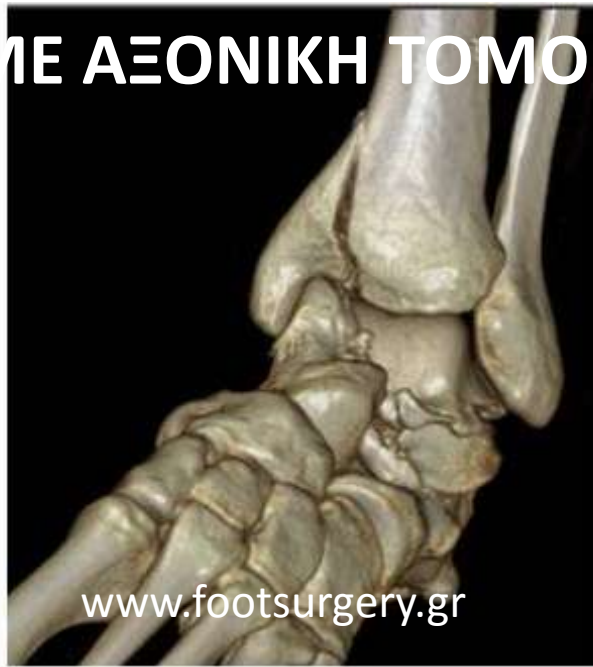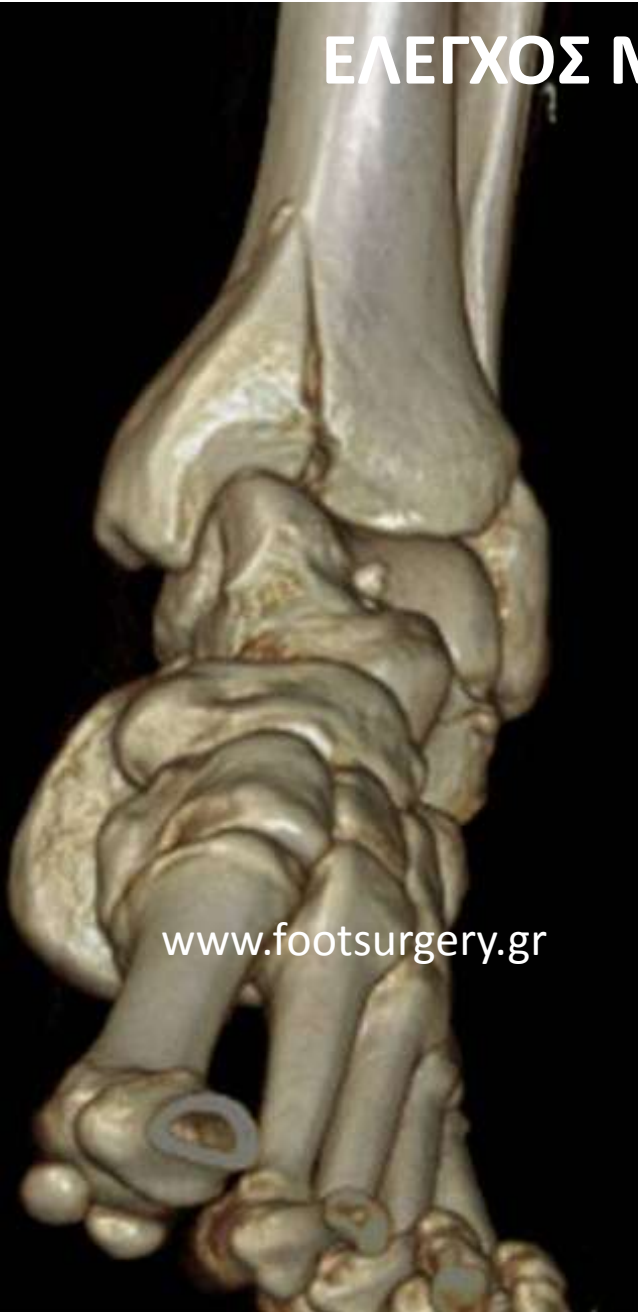[www.footsurgery.gr](http://www.footsurgery.gr)

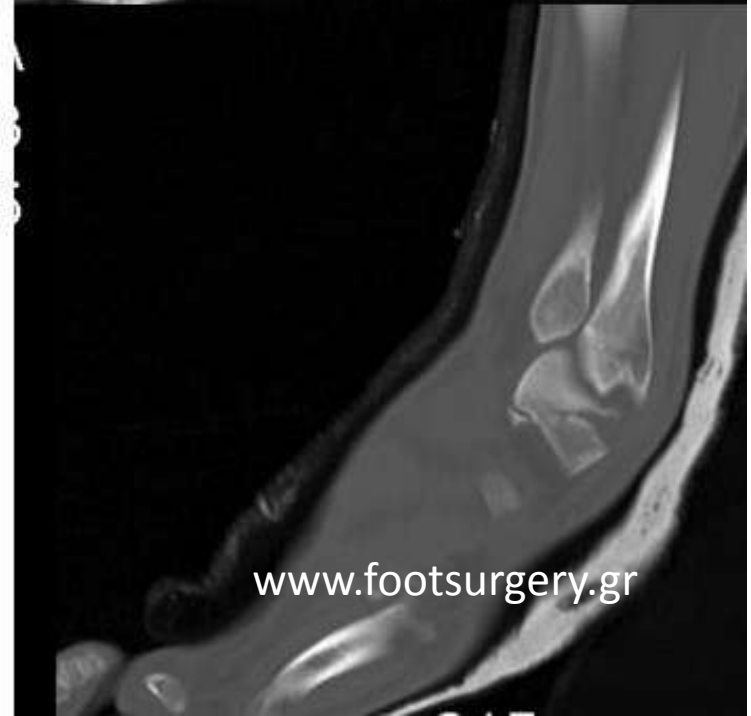
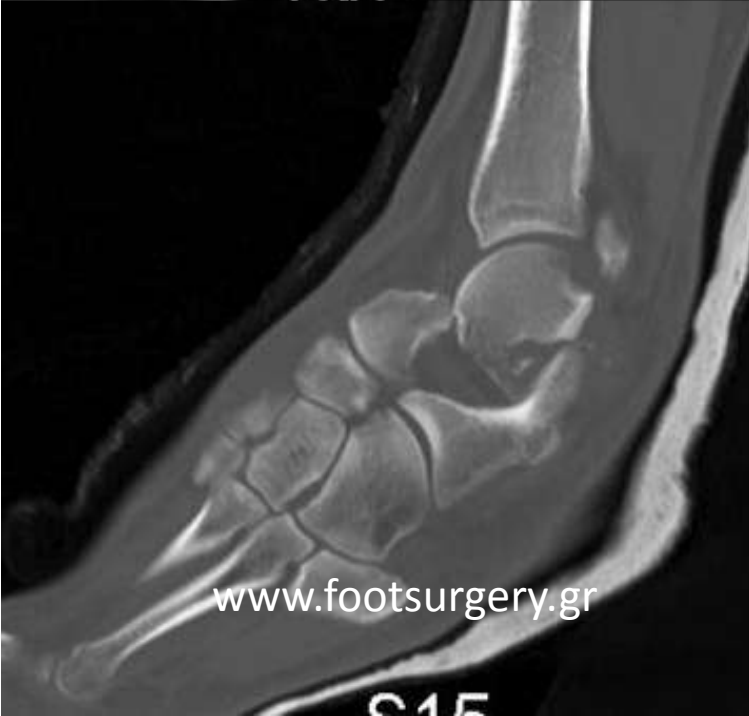
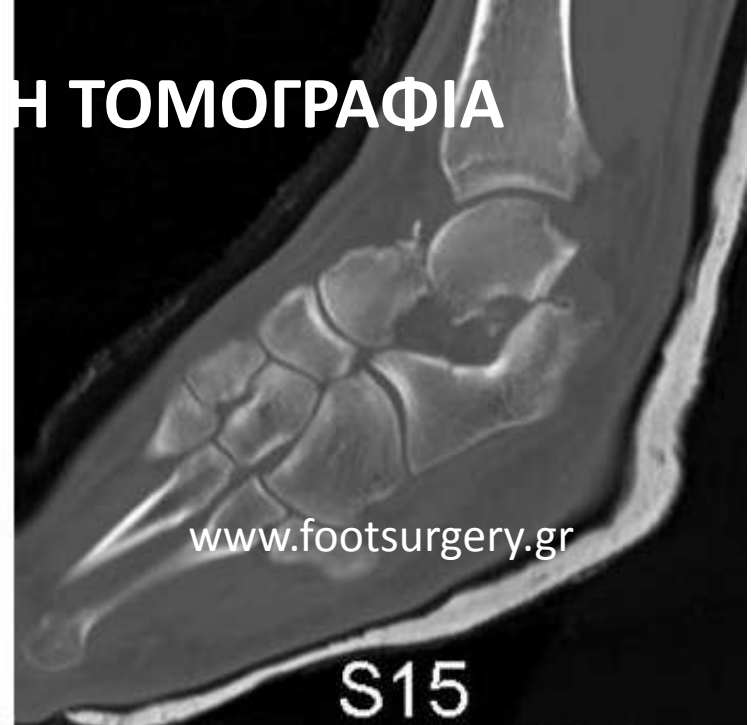
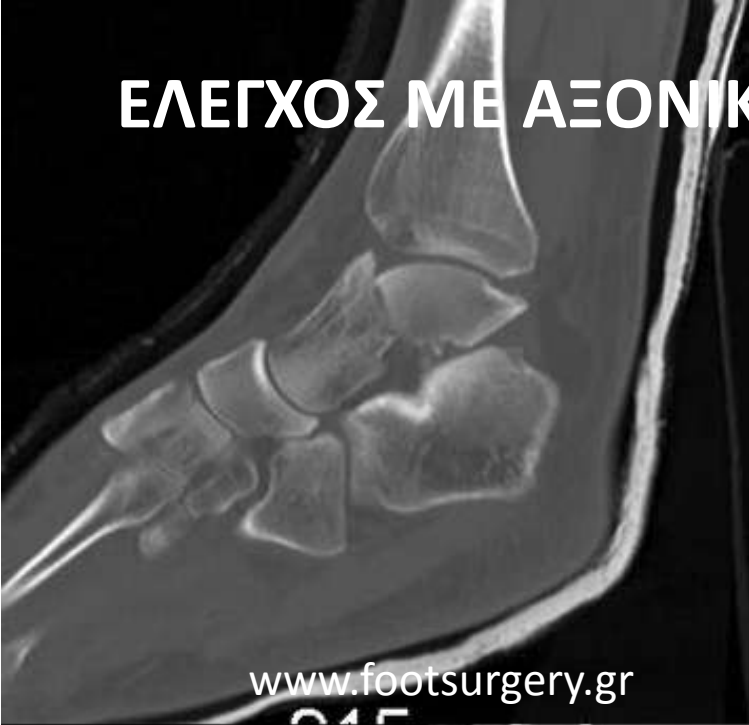[www.footsurgery.gr](http://www.footsurgery.gr)

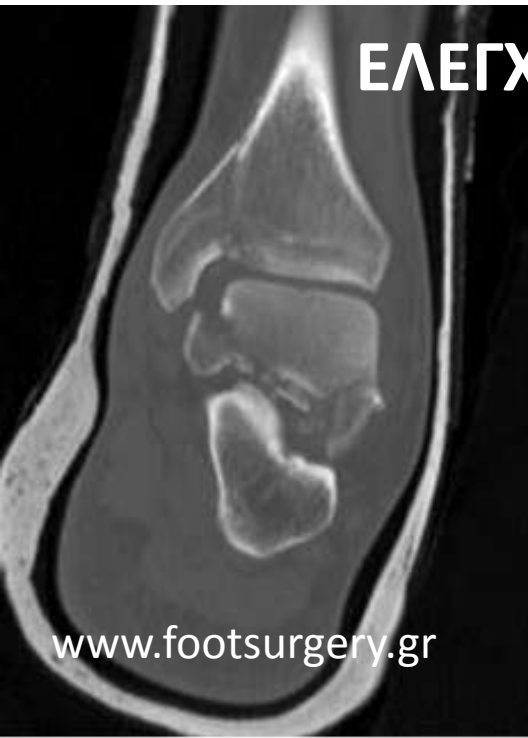# ΕΛΕΓΧΟΣ ΜΕ ΑΞΟΝΙΚΗ ΤΟΜΟΓΡΑΦΙΑ



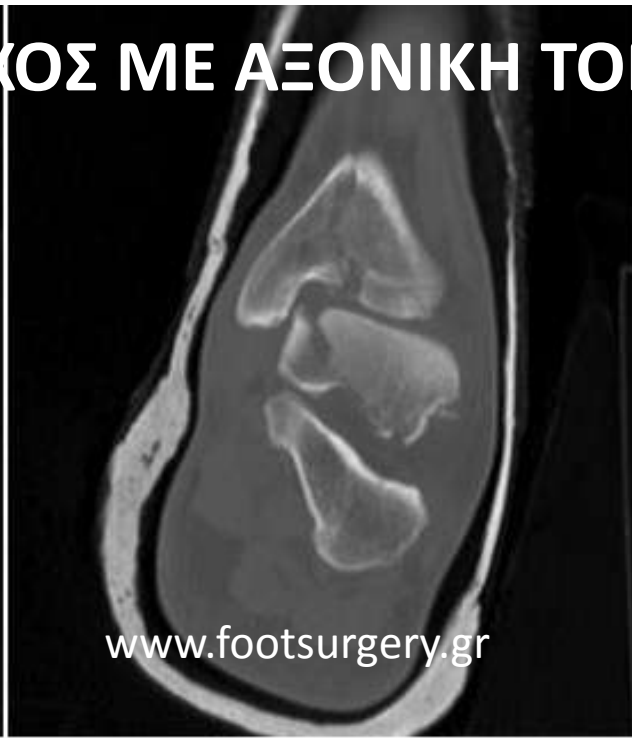
# ΕΛΕΓΧΟΣ ΜΕ ΑΞΟΝΙΚΗ ΤΟΜΟΓΡΑΦΙΑ



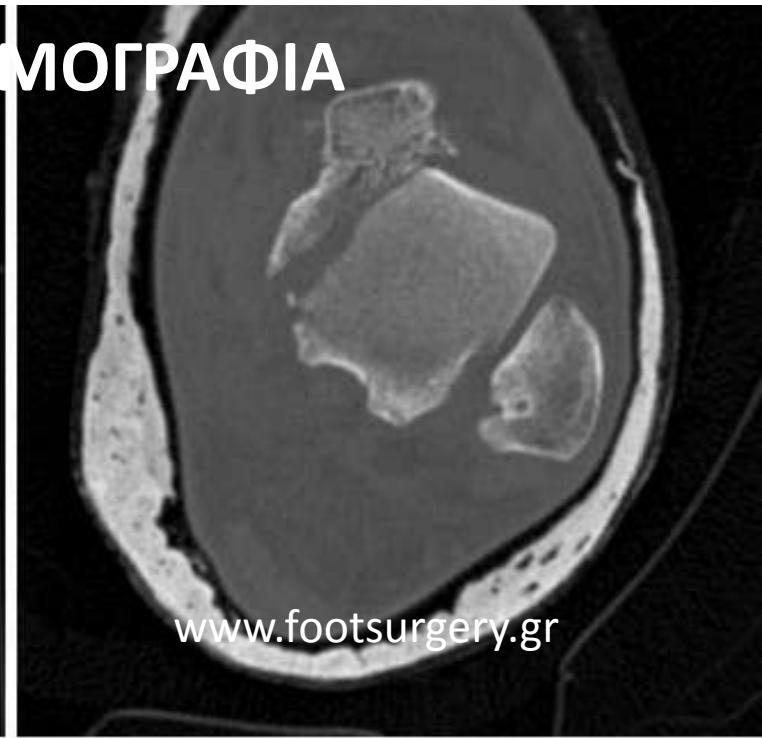# ΕΛΕΓΧΟΣ ΜΕ ΑΞΟΝΙΚΗ ΤΟΜΟΓΡΑΦΙΑ



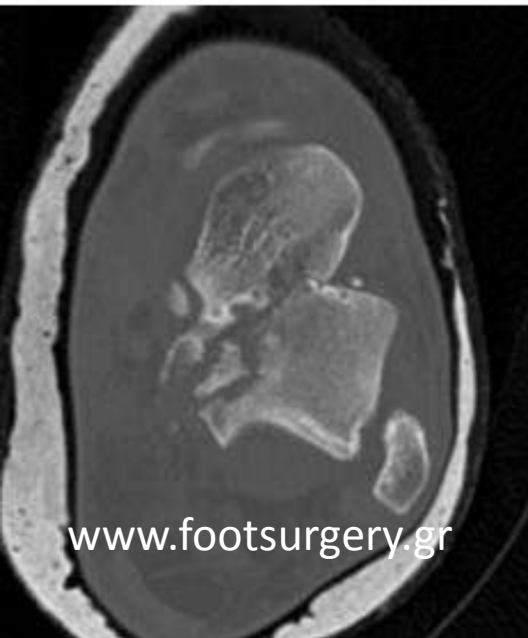[www.footsurgery.gr](http://www.footsurgery.gr)



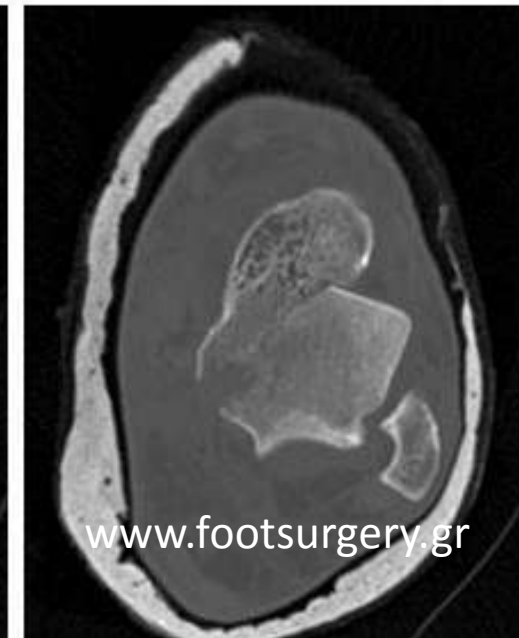
[www.footsurgery.gr](http://www.footsurgery.gr)



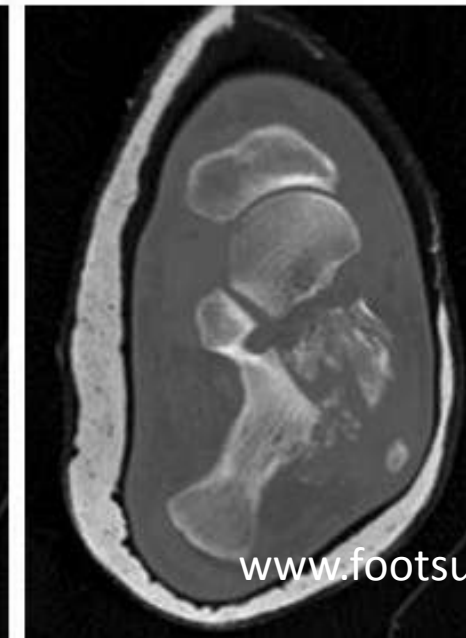
[www.footsurgery.gr](http://www.footsurgery.gr)



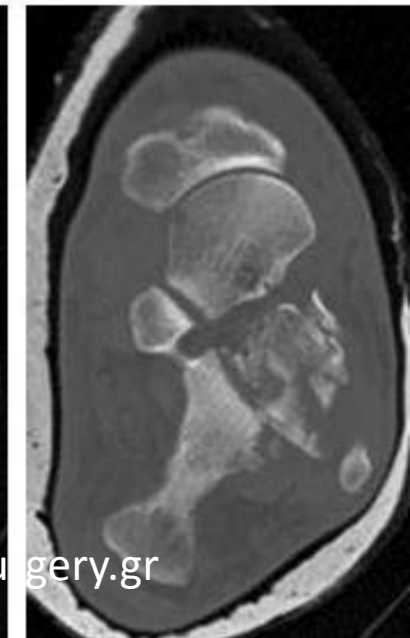
[www.footsurgery.gr](http://www.footsurgery.gr)



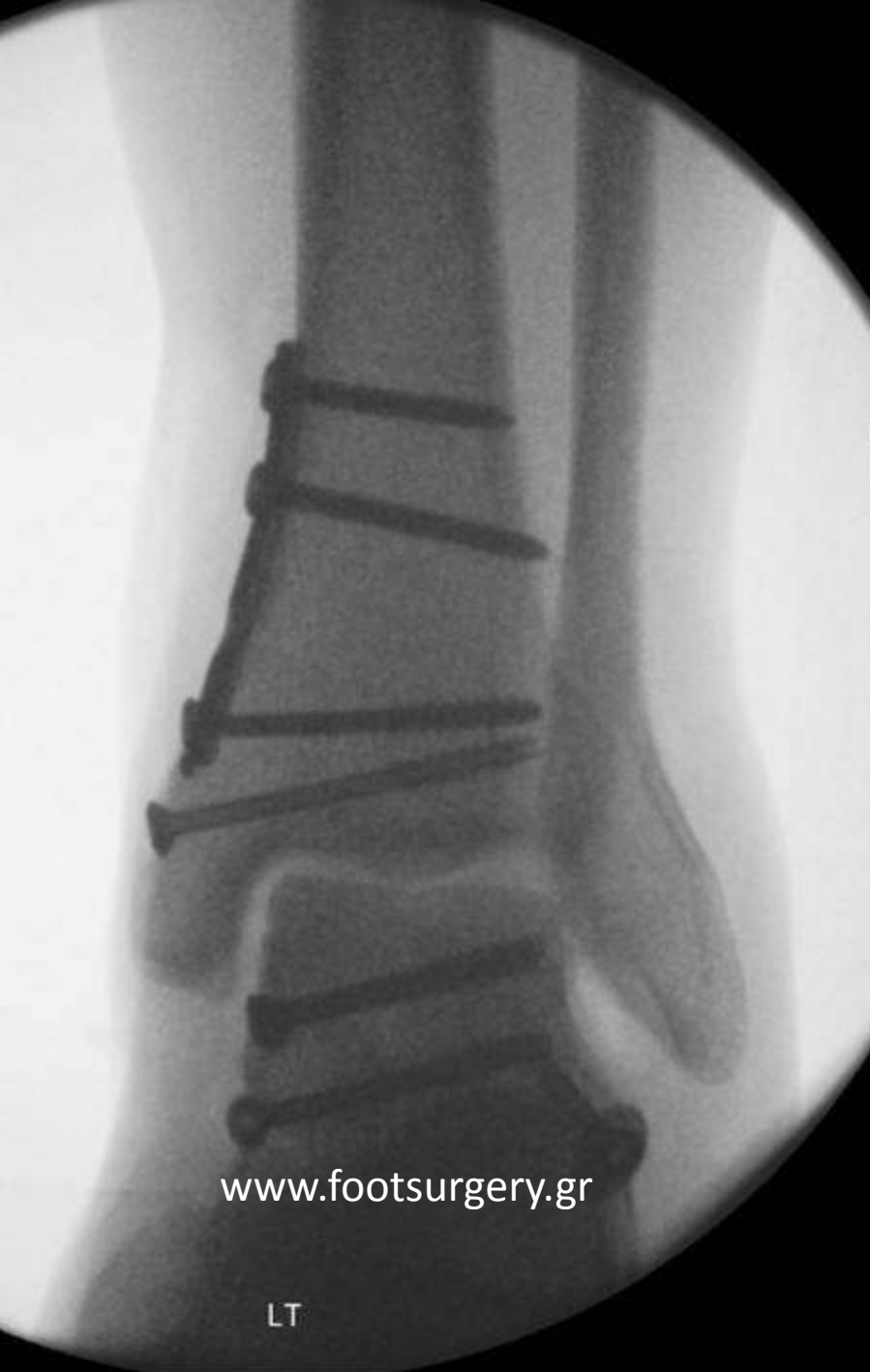[www.footsurgery.gr](http://www.footsurgery.gr)



[www.footsurgery.gr](http://www.footsurgery.gr)

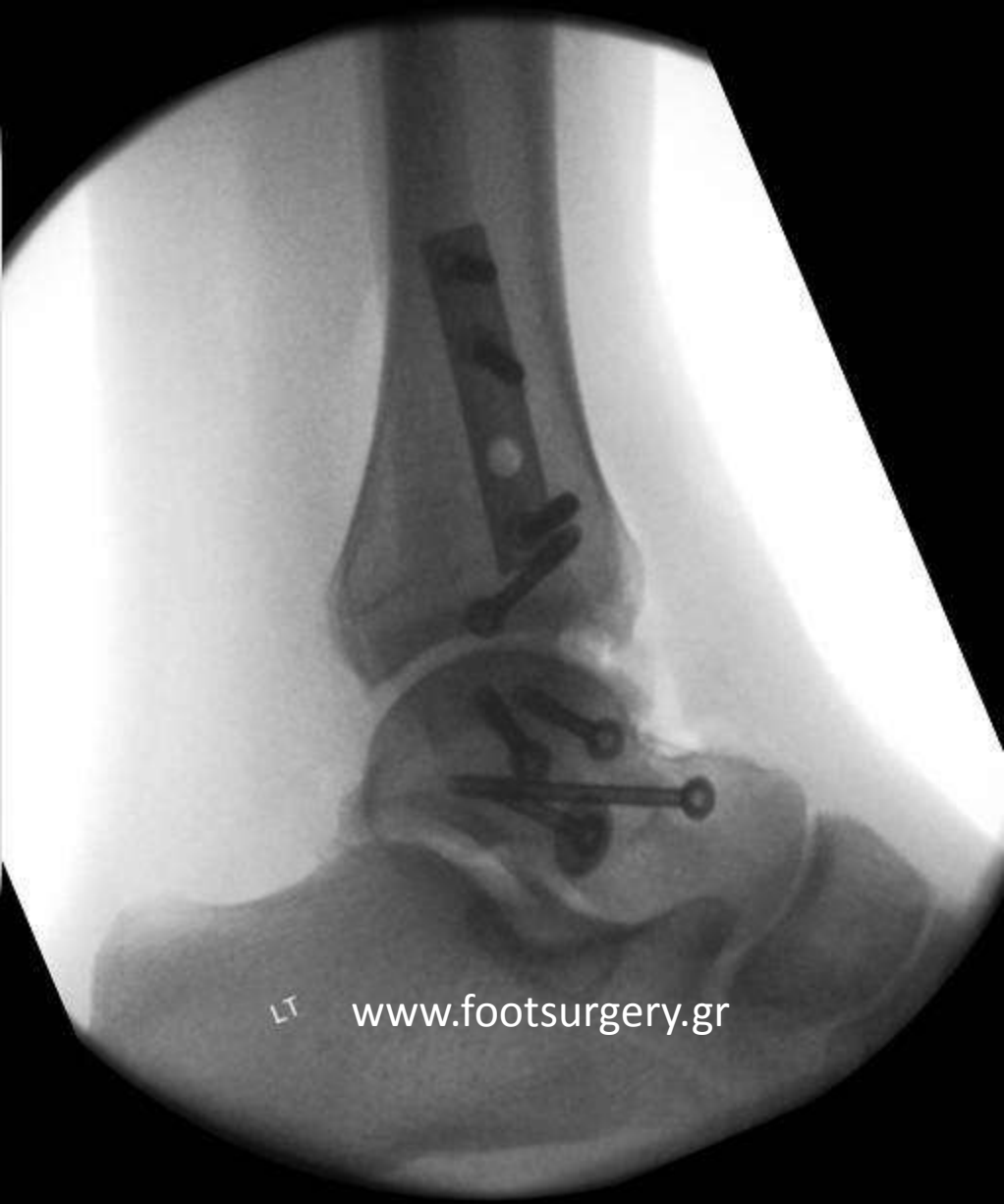

[www.footsurgery.gr](http://www.footsurgery.gr)



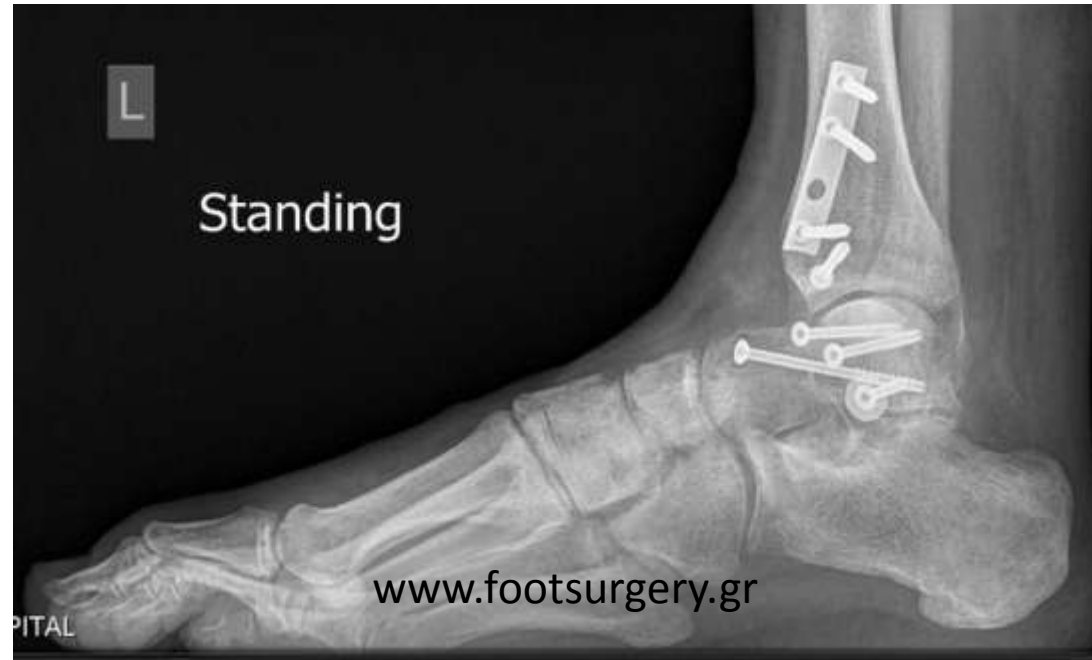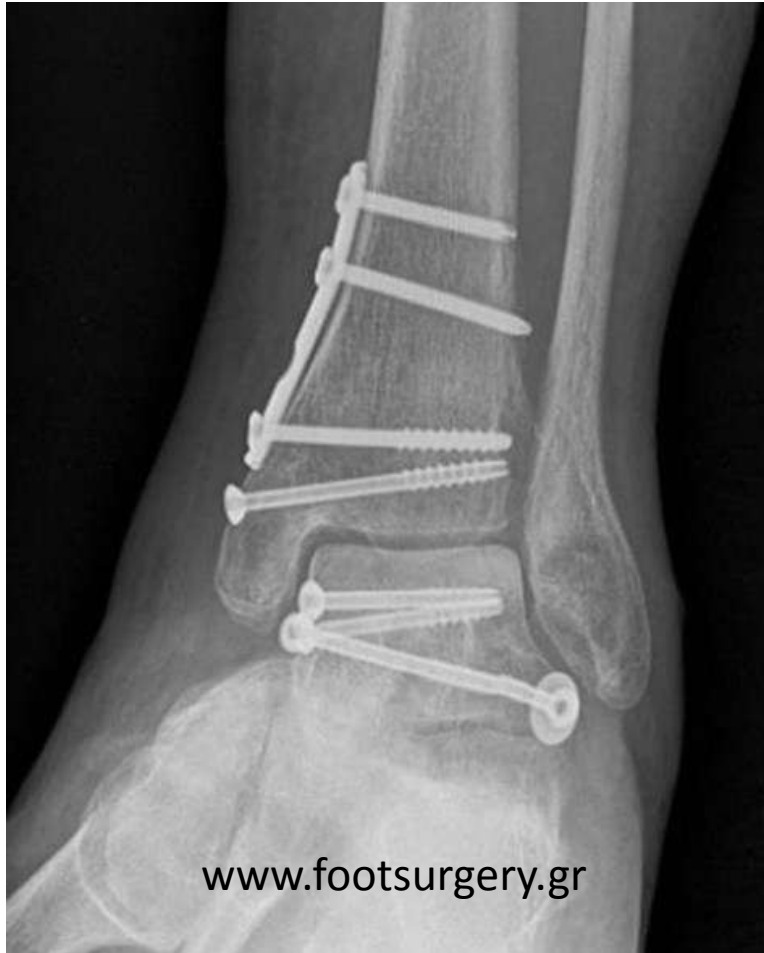[www.footsurgery.gr](http://www.footsurgery.gr)

LT



LT [www.footsurgery.gr](http://www.footsurgery.gr)

# 6 μήνες μετεγχειρητικά



# ΕΛΕΓΧΟΣ ΜΕ ΑΞΟΝΙΚΗ ΤΟΜΟΓΡΑΦΙΑ – ΑΝΑΤΟΜΙΚΗ ΑΝΑΤΑΞΗ ΧΩΡΙΣ ΑΣΗΠΤΗ ΝΕΚΡΩΣΗ 9 ΜΗΝΕΣ ΜΕΤΕΓΧΕΙΡΗΤΙΚΑ

