

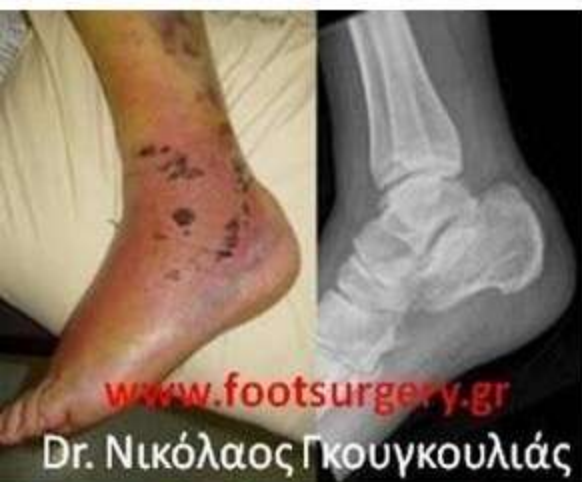ΚΑΤΑΓΜΑΤΑ ΠΤΕΡΝΑΣ

Δρ. Νικόλαος Γκουγκουλιάς
Ορθοπαιδικός Χειρουργός
Διδάκτωρ Ιατρικής Α.Π.Θ.

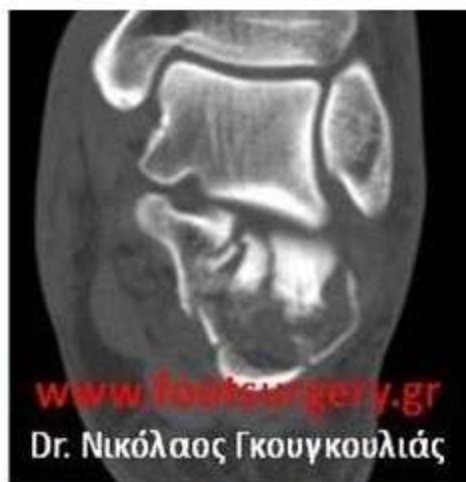Consultant Orthopaedic Surgeon
Frimley Park Hospital, Surrey, UK

www.footsurgery.gr

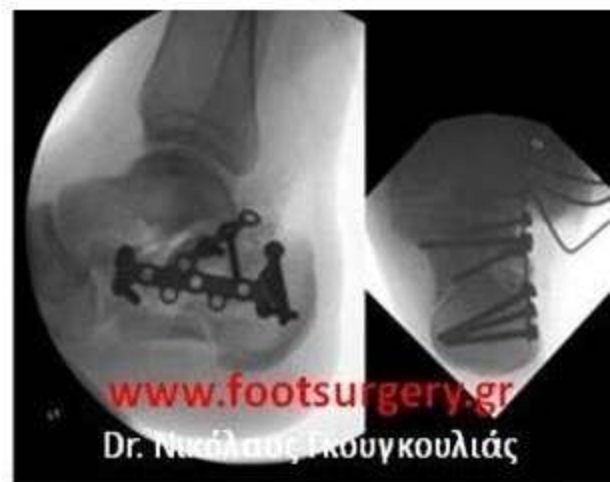Ασθενής 22 ετών με συντριπτικό ενδαρθρικό **κάταγμα πτέρνας** μετά από πτώση. Έγινε οστεοσύνθεση με πολύ καλό μετεγχειρητικό αποτέλεσμα.



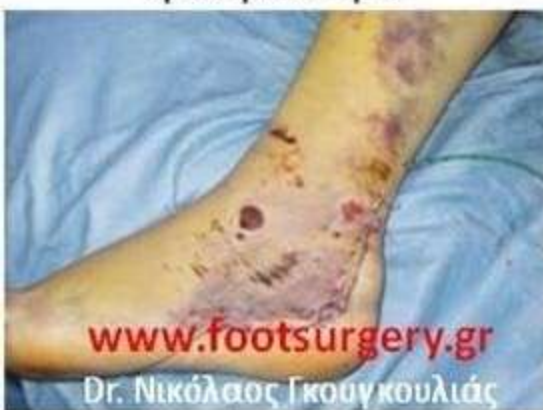Αναμονή 10 μέρες από τον τραυματισμό



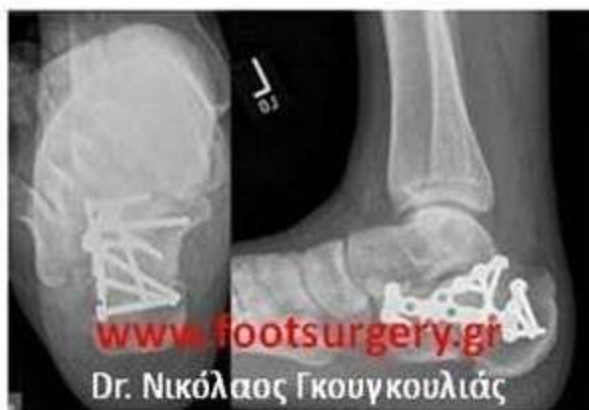Αξονική Τομογραφία



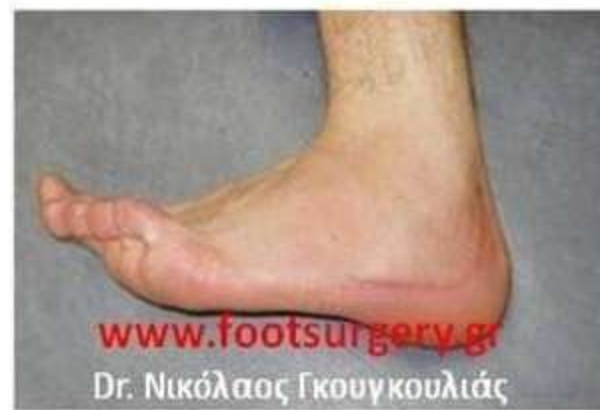Διεγχειρητικές ακτινογραφίες



Μετεγχειρητική εικόνα



6 εβδομάδες

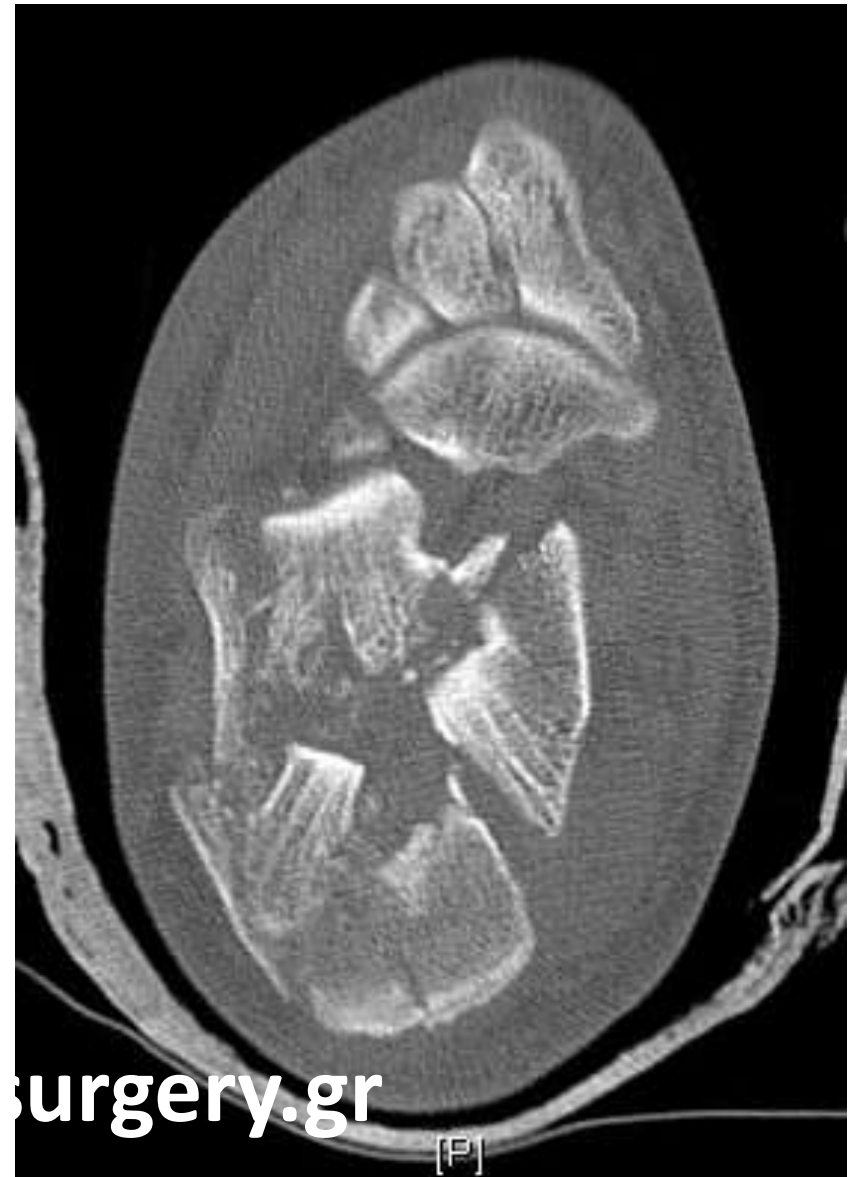
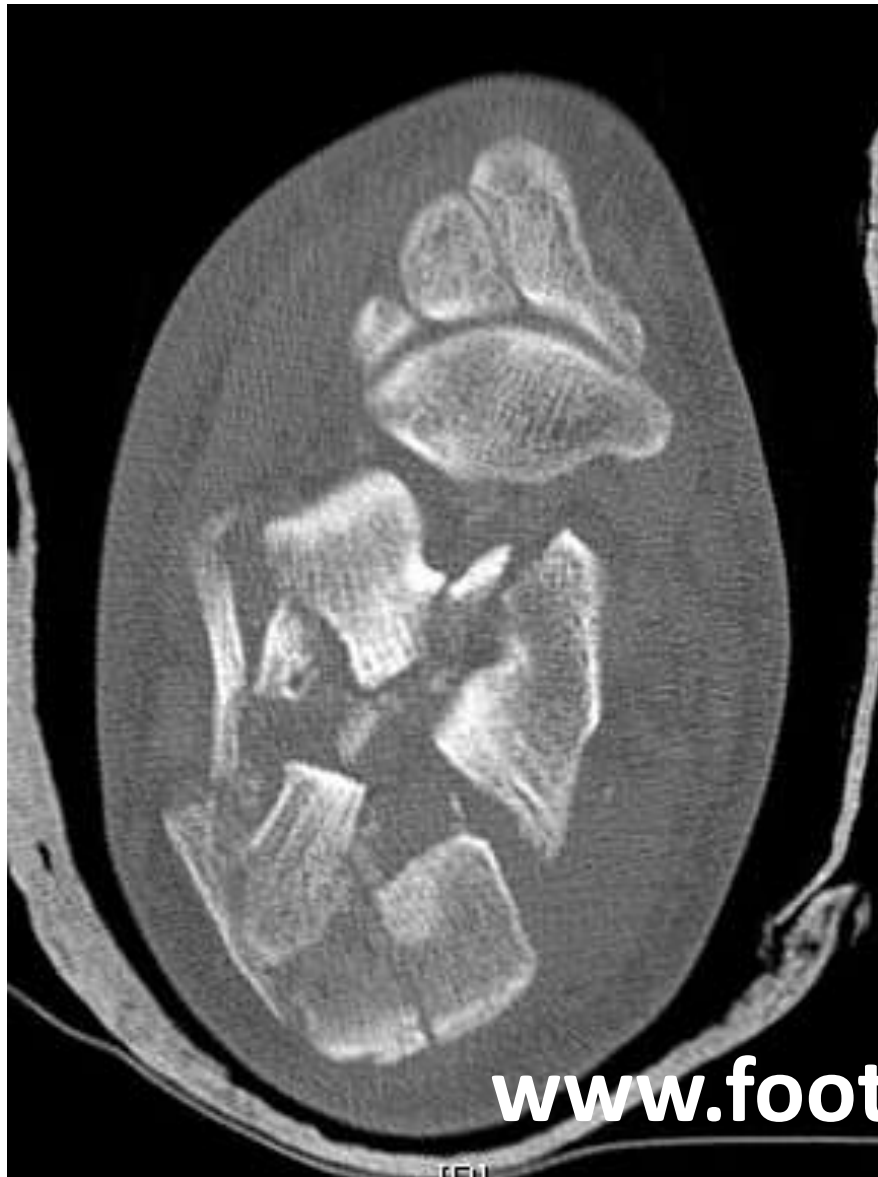
3 μήνες

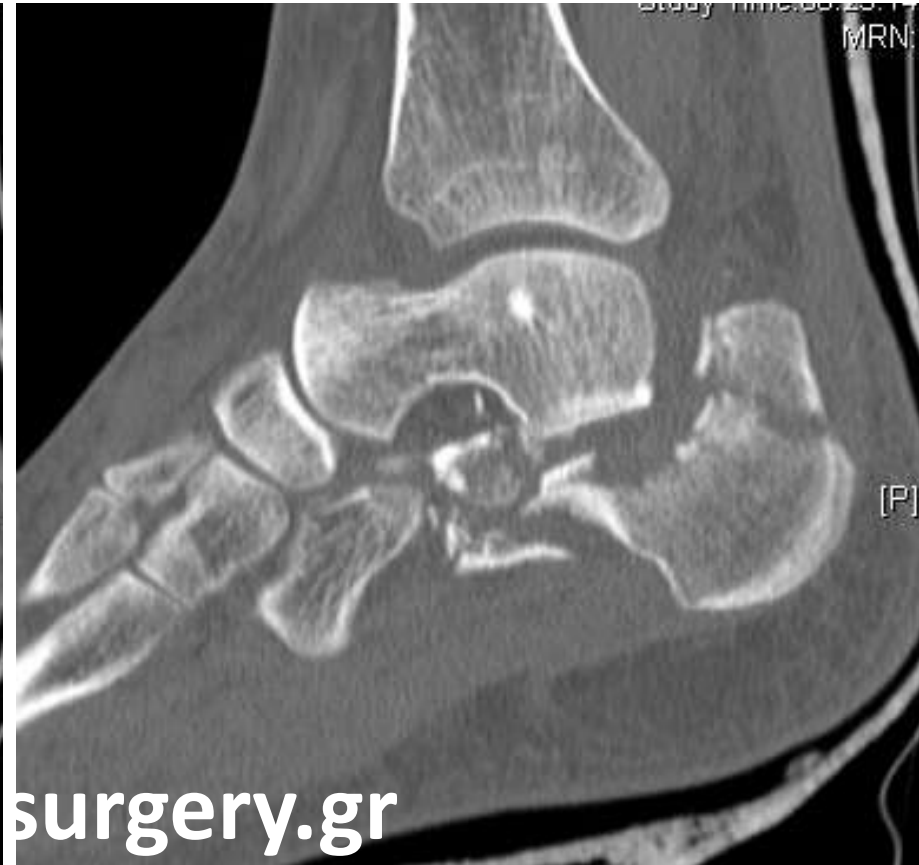
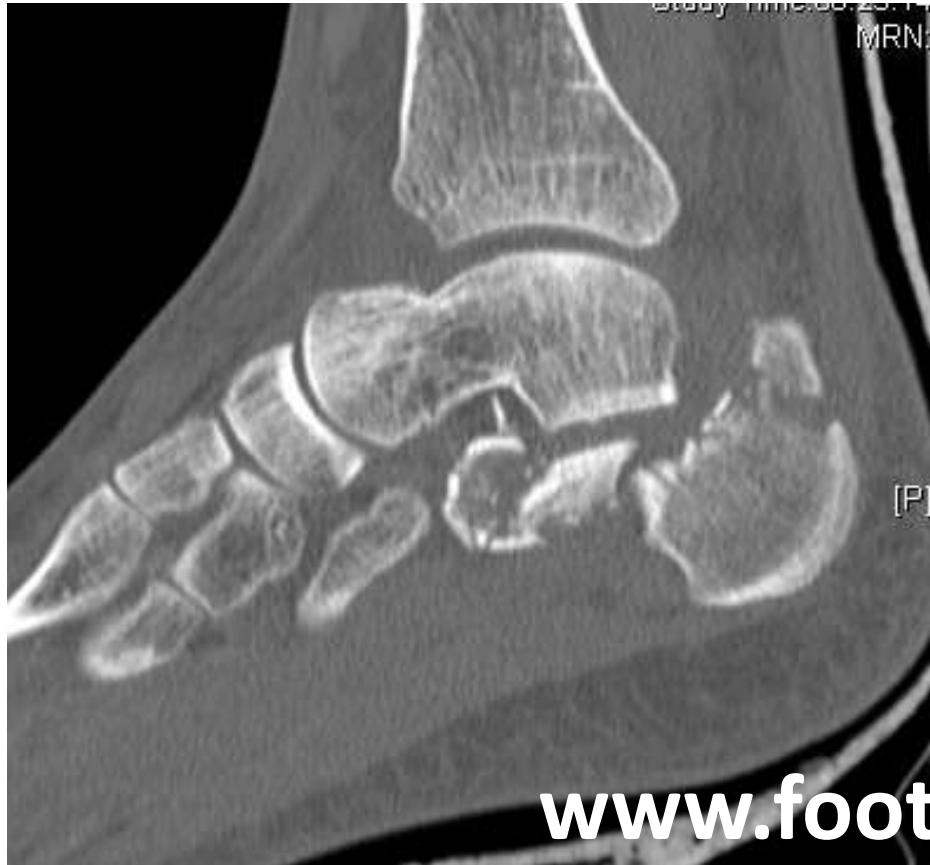**ΣΥΝΘΕΤΗ ΚΑΚΩΣΗ ΠΟΔΙΟΥ –
ΠΟΔΟΚΝΗΜΙΚΗΣ
ΣΥΝΤΡΙΠΤΙΚΟ ΚΑΤΑΓΜΑ ΠΤΕΡΝΑΣ
ΚΑΤΑΓΜΑ ΕΣΩ ΣΦΥΡΟΥ**

WWW.FOOTSURGERY.GR

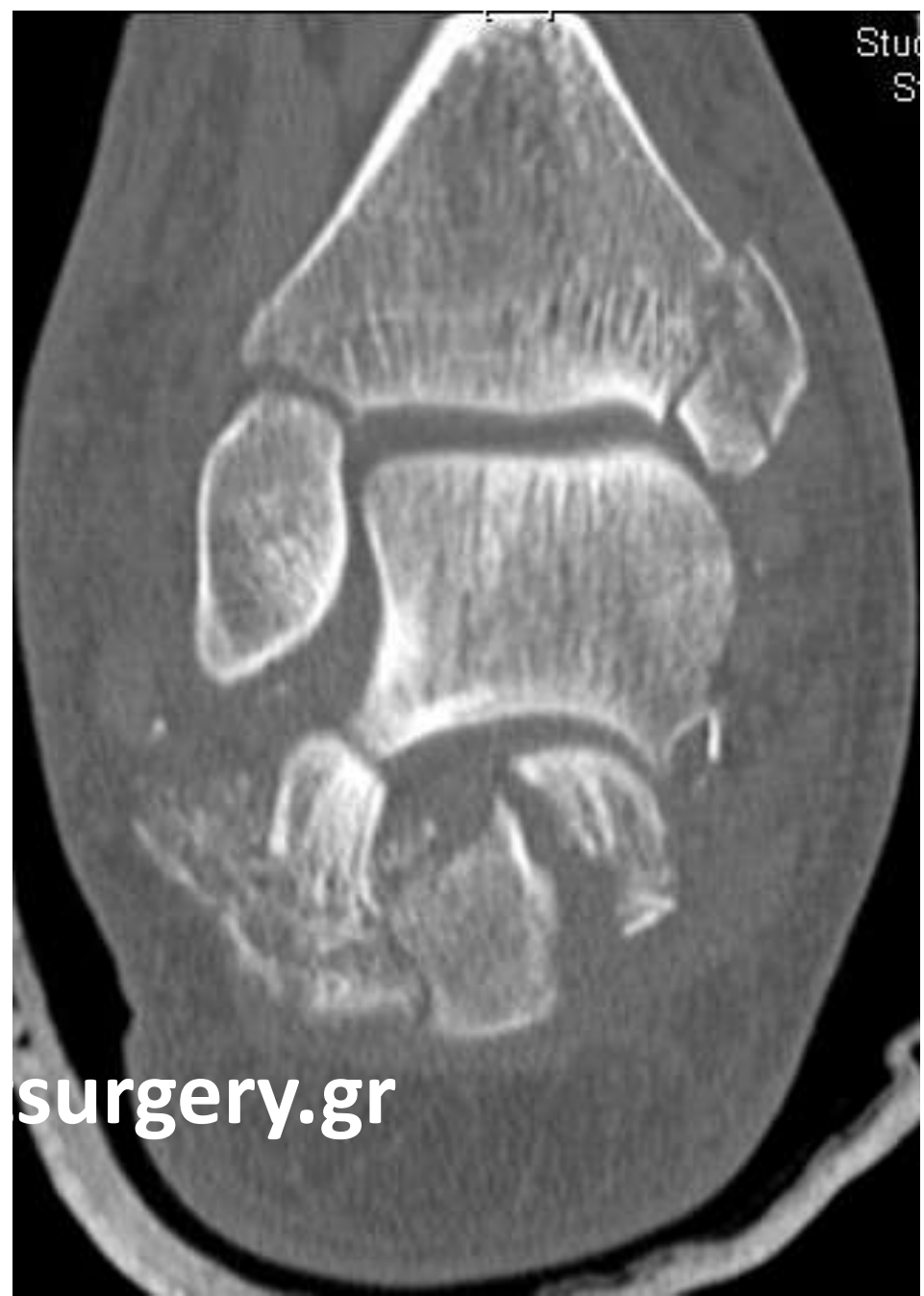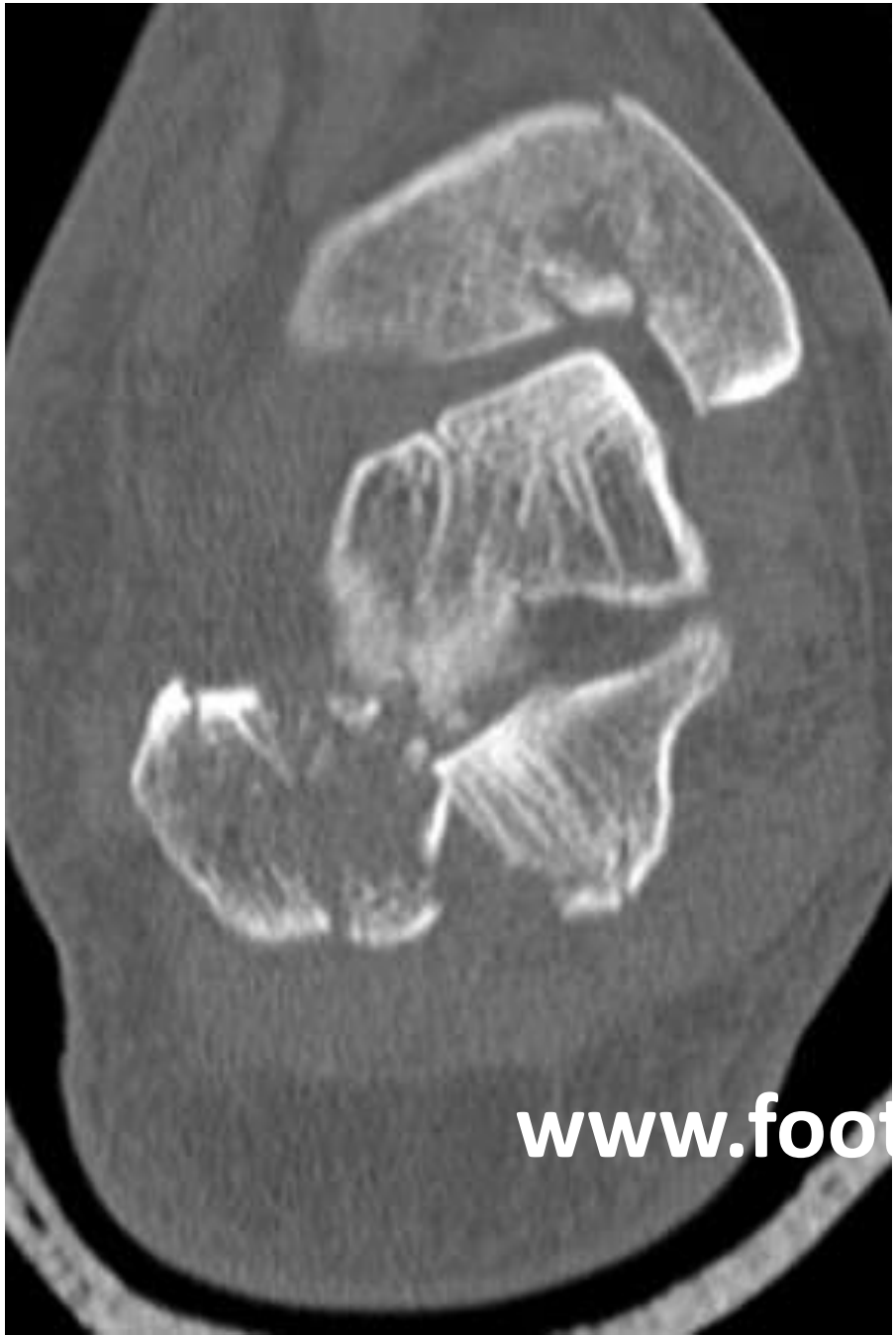ΣΥΝΤΡΙΠΤΙΚΟ ΚΑΤΑΓΜΑ ΠΤΕΡΝΑΣ



ΣΥΝΤΡΙΠΤΙΚΟ ΚΑΤΑΓΜΑ ΠΤΕΡΝΑΣ



www.footsurgery.gr

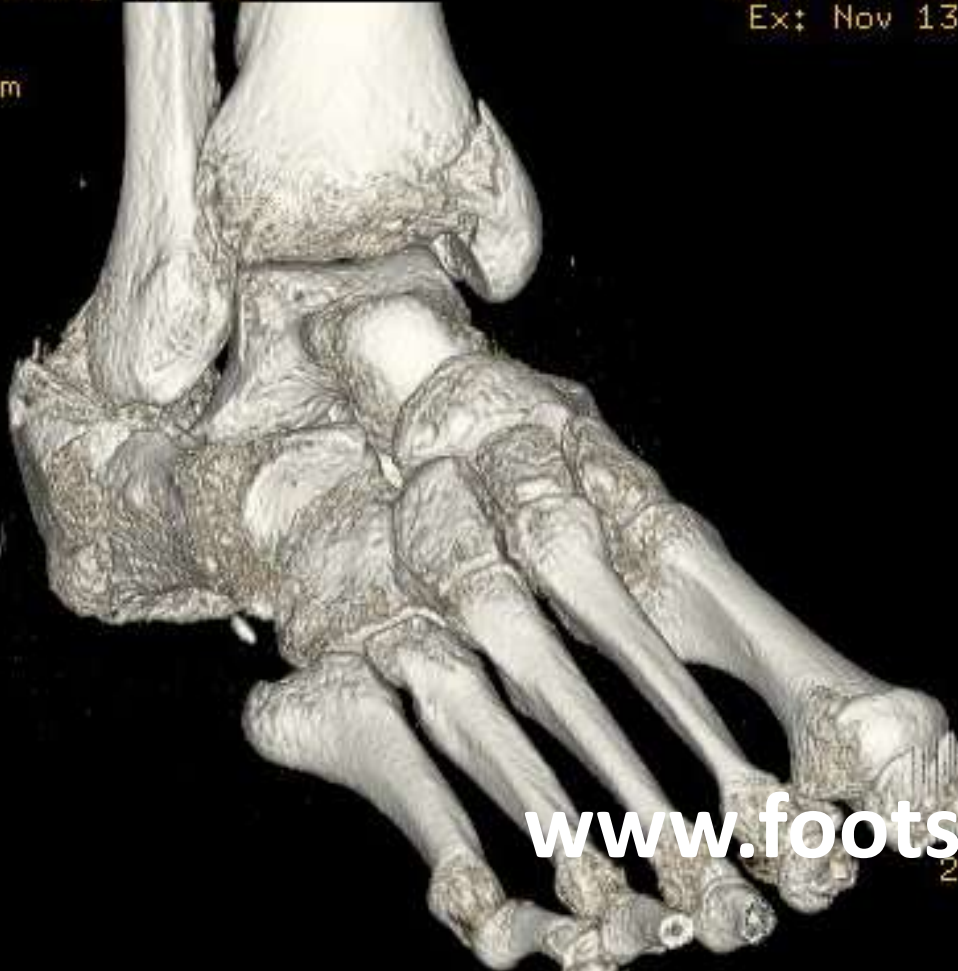

www.footsurgery.gr

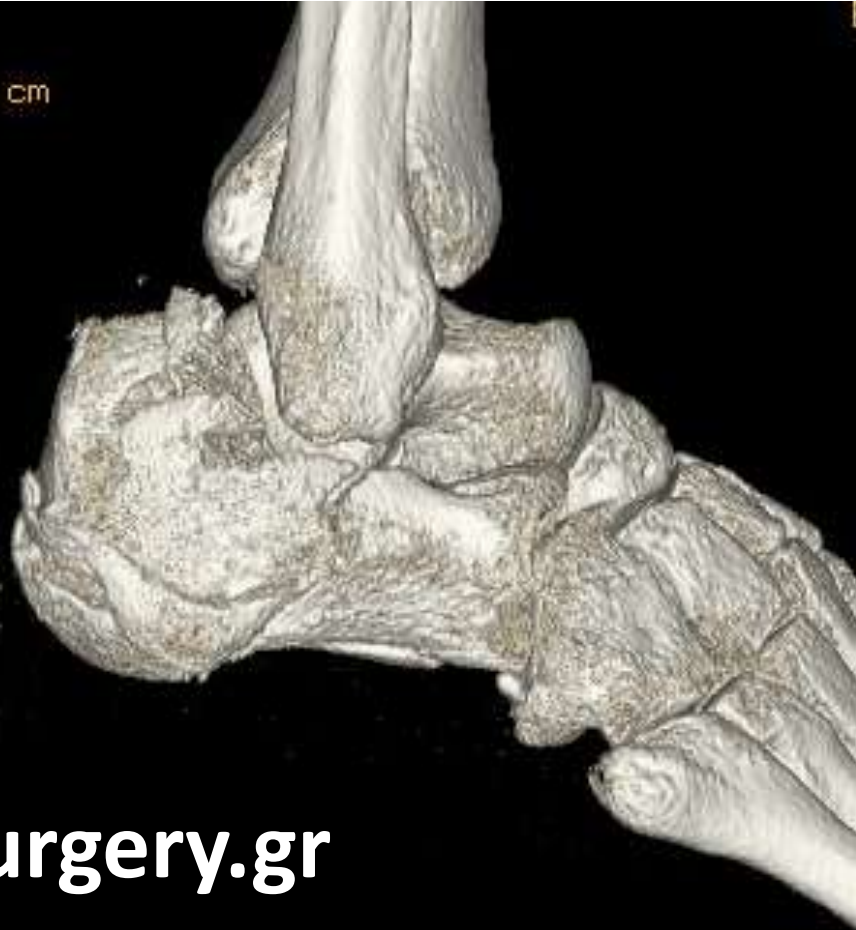rendering NO cut

DOB: Dec 02
Ex: Nov 13

3 cm



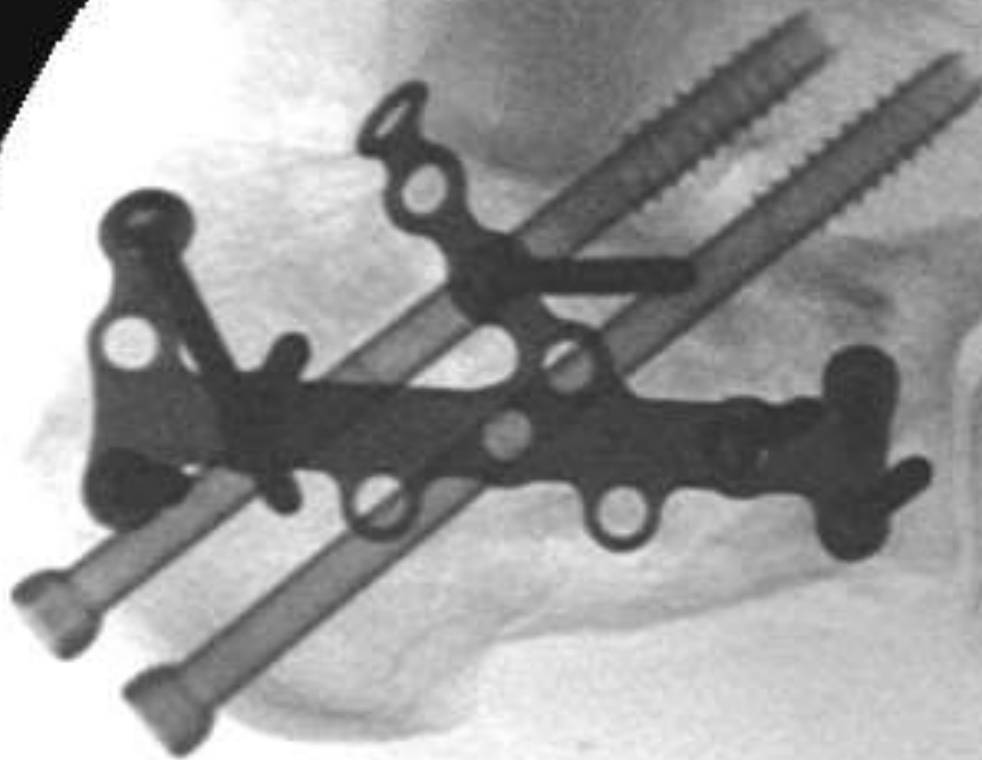
cm



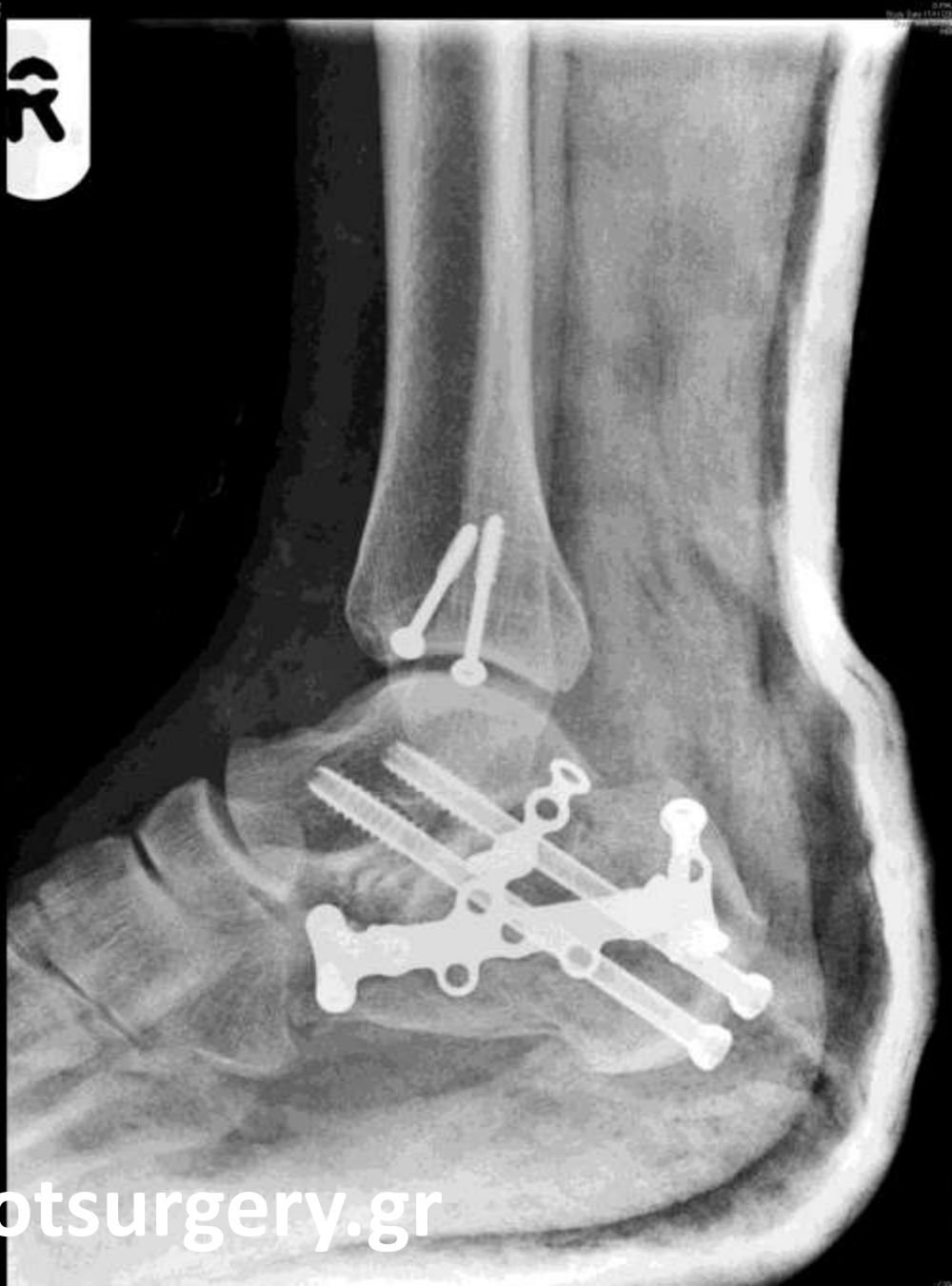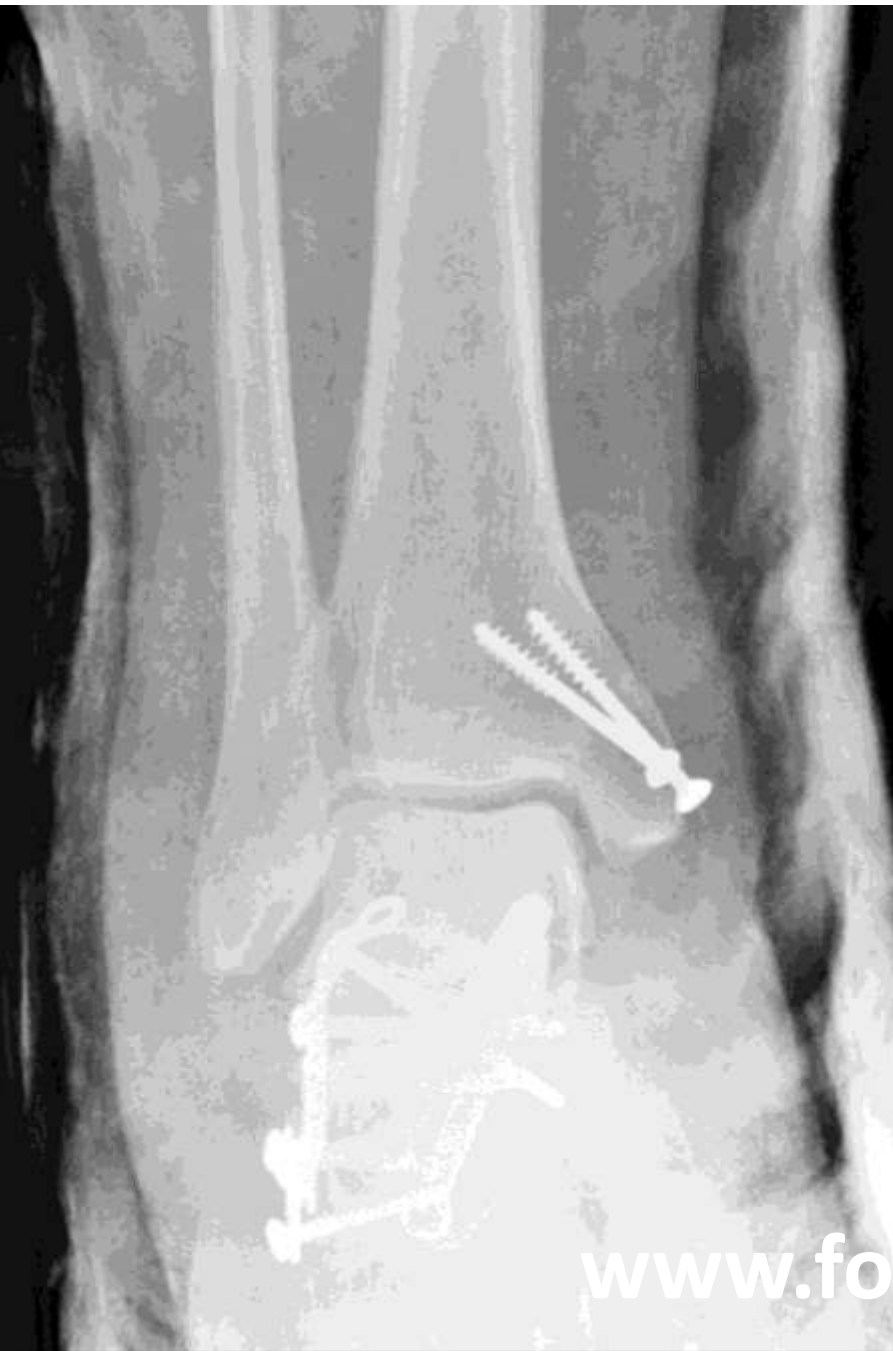www.footsurgery.gr

Standard
L I H 1
4

13 . 11
13



ΟΣΤΕΟΣΥΝΘΕΣΗ ΠΤΕΡΝΑΣ ΜΕ ΤΑΥΤΟΧΡΟΝΗ ΑΡΘΡΟΔΕΣΗ
ΥΠΑΣΤΡΑΓΑΛΙΚΗΣ
Dr. Nikos Gougoulas
www.footsurgery.gr



www.footsurgery.gr