

ΟΣΤΕΟΤΟΜΙΑ

Διορθωτικές Οστεοτομίες στο κάτω άκρο (μηρός, κνήμη, πόδι)

Η επεμβάσεις αυτές αλλάζουν τον τρόπο που φορτίζονται οι αρθρώσεις του κάτω άκρου (ισχίο, γόνατο, ποδοκνημική) κατά τη στάση, τη βάρδιση και γενικά τη δραστηριότητα. Έχουν **ένδειξη** σε σχετικά **νέους** ασθενείς (κάτω των 55 ετών), στους οποίους υπάρχει παραμόρφωση του κάτω άκρου με παρέκκλιση του άξονα φόρτισης σε ραιβότητα (η κνήμη και το πόδι είναι στραμμένα προς τα μέσα), βλαισότητα (η κνήμη και το πόδι είναι στραμμένα προς τα έξω), ή στροφή, καθώς και σε αρχόμενη αρθρίτιδα. Είναι αποτελεσματική εφόσον η 'μισή' περίπτωση άρθρωση έχει φυσιολογικό χόνδρο. Για την επιβεβαίωση της ένδειξης μπορεί να συνδυαστεί με αρθροσκόπηση. Η επέμβαση γίνεται επίσης σε περιπτώσεις καταγμάτων που πωρώθηκαν σε κακή θέση.

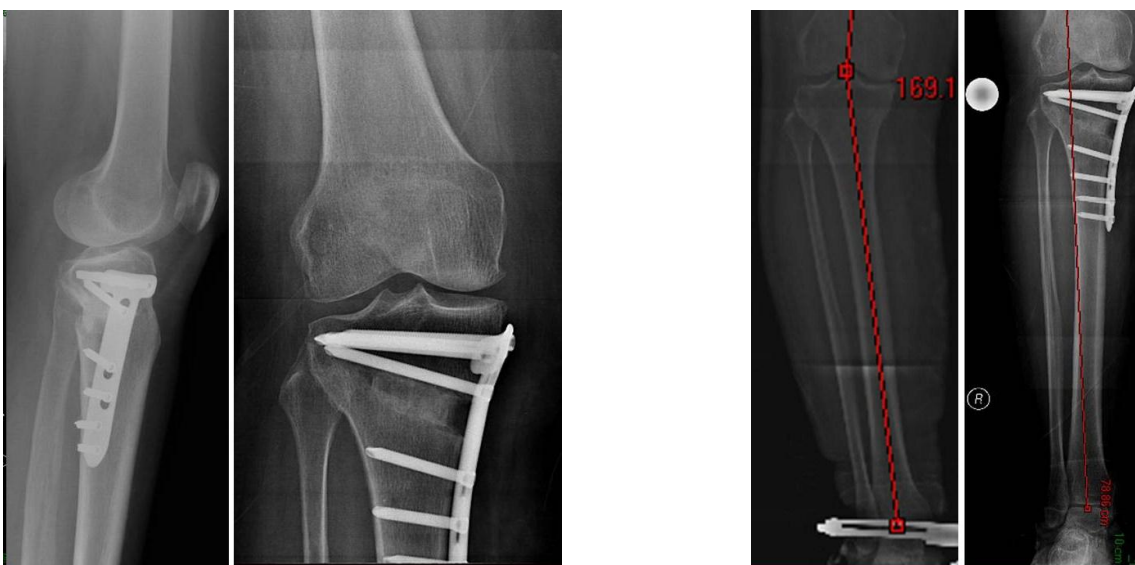
Πρόκειται για κόψιμο του οστού (**οστεοτομία**) της κνήμης και οστεοσύνθεση σε διαφορετική θέση, ώστε να αλλάξει ο άξονας φόρτισης όλου του σκέλους και να μην περνάει από την περιοχή της άρθρωσης που έχει βλάβη ο χόνδρος. Προκαλούμε δηλαδή ένα 'τεχνητό κάταγμα' στο επιθυμητό επίπεδο και το βάζουμε να 'κολλήσει' σε άλλη θέση, τέτοια που να διορθώσουμε τον άξονα της άρθρωσης (που έχει βλαφτεί από την αρθρίτιδα). Η συγκράτηση του οστού (**οστεοσύνθεση**) γίνεται είτε με πλάκα και βίδες εσωτερικά, είτε με εξωτερική οστεοσύνθεση.

Η οστεοτομία σε περιπτώσεις αρχόμενης οστεοαρθρίτιδας έχει **σκοπό** να διατηρήσει την κίνηση στη φυσική άρθρωση και να 'κερδίσει χρόνο' πριν χρειαστεί μια πιο 'ριζική' επέμβαση. Στόχος είναι να ελαττωθεί ο πόνος και να επιβραδυνθεί η εξέλιξη της οστεοαρθρίτιδας. Ανάλογα με το πόσο προχωρημένη είναι η αρθρίτιδα, η οστεοτομία είναι δυνατό να δώσει καλά αποτελέσματα σε νέους και δραστήριους ασθενείς για αρκετά χρόνια.

Βιβλιογραφία: [Gougoulis N, Khanna A, Maffulli N. Sports activities after lower limb osteotomy. Br Med Bull. 2009;91:111-21](#)

Παραδείγματα:

Κεντρική Οστεοτομία Κνήμης για αρχόμενη αρθρίτιδα γόνατος και παραμόρφωση ραιβότητας



Δρ. Νικόλαος Γκουγκουλιάς - Ορθοπαιδικός Χειρουργός

Διδάκτωρ Ιατρικής Α.Π.Θ.

Εξειδίκευση στη Χειρουργική Ποδιού-Ποδοκνημικής-Γόνατος-Αθλητικές Κακώσεις στη Μεγ.Βρετανία

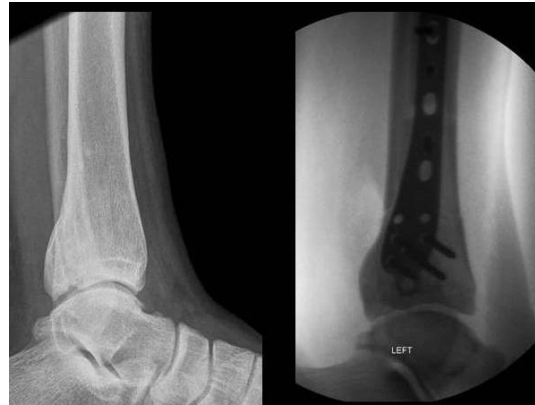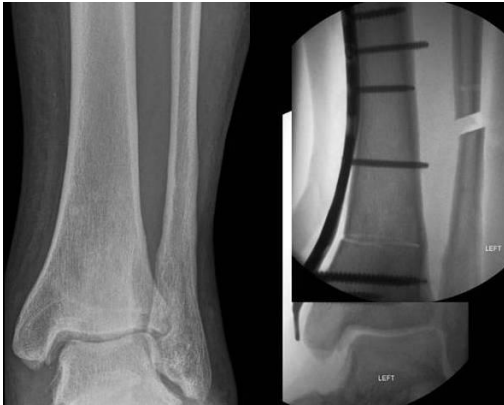Consultant Orthopaedic Foot & Ankle Surgeon, UK

Email: gougnik@yahoo.com

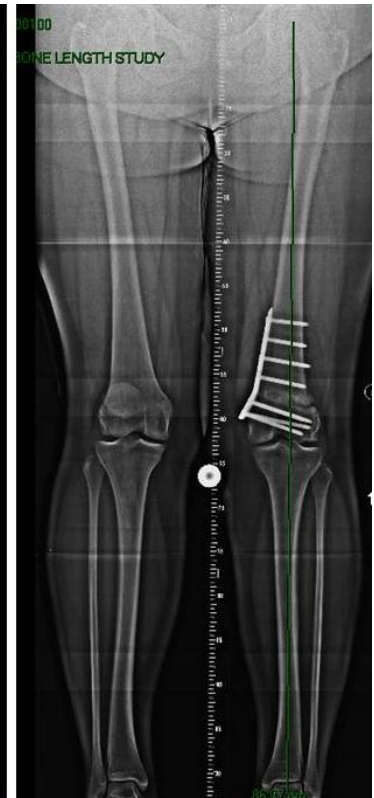
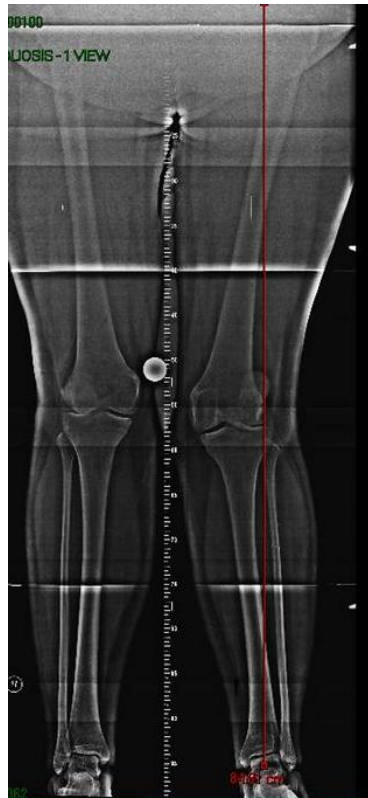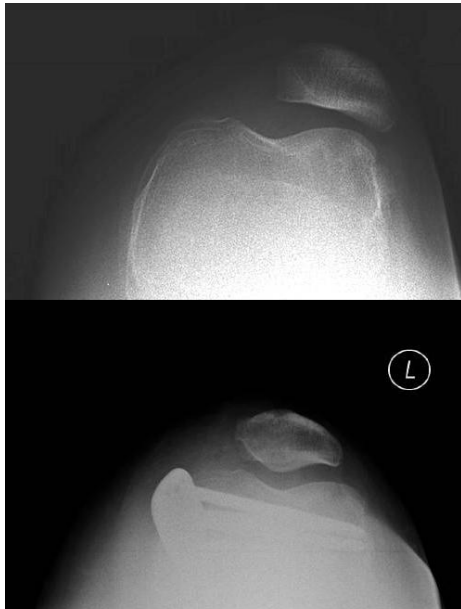Web: www.footsurgery.gr

ΟΣΤΕΟΤΟΜΙΑ

Περιφερική Οστετομία Κνήμης και οστετομία περόνης, για αρχόμενη αρθρίτιδα και βλαισότητα της ποδοκνημικής



Περιφερική οστετομία μηριαίου (με συνοδό αποκατάσταση του έσω επιγονατιδομηριαίου συνδέσμου) για αποκατάσταση της βλαισότητας του γόνατος και του υπεξαρθρήματος της επιγονατίδας.



Άλλοτε απαιτείται οστετομία της πτέρνας για αλλαγή του άξονα φόρτισης της ποδοκνημικής.

Δρ. Νικόλαος Γκουγκουλιάς - Ορθοπαιδικός Χειρουργός

Διδάκτωρ Ιατρικής Α.Π.Θ.

Εξειδίκευση στη Χειρουργική Ποδιού-Ποδοκνημικής-Γόνατος-Αθλητικές Κακώσεις στη Μεγ.Βρετανία

Consultant Orthopaedic Foot & Ankle Surgeon, UK

Email: gougnik@yahoo.com

Web: www.footsurgery.gr