

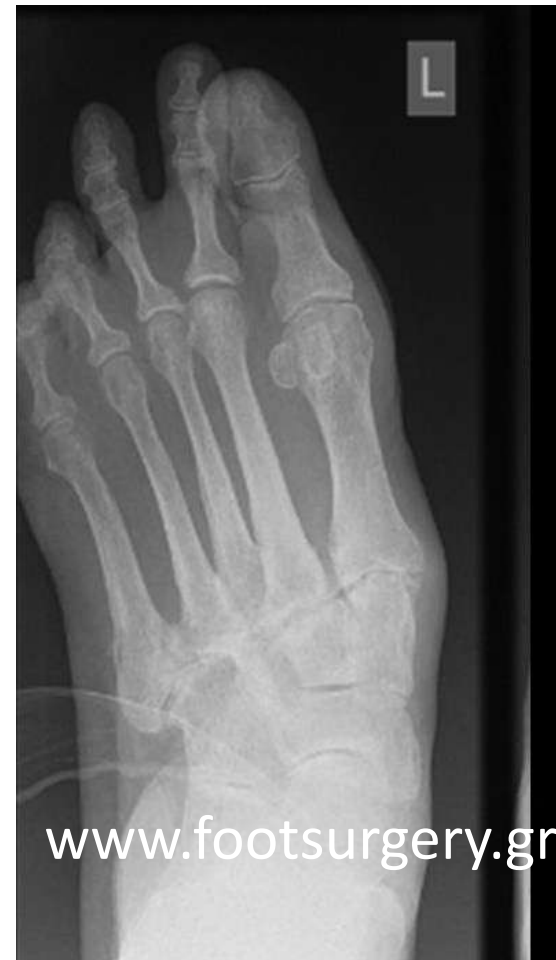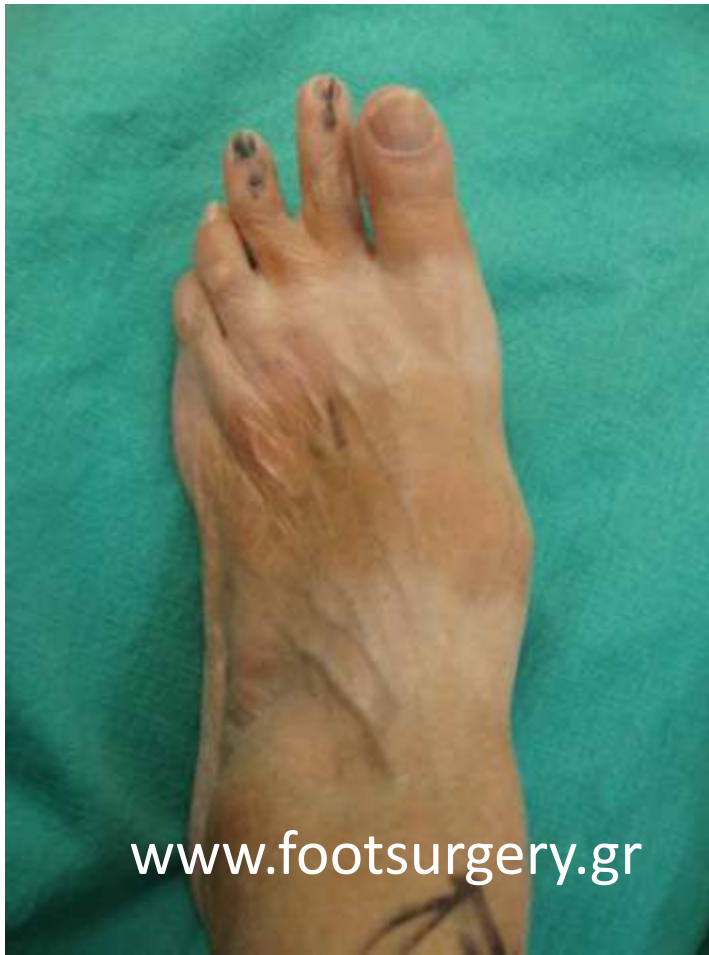**ΔΙΟΡΘΩΣΗ ΣΥΝΘΕΤΩΝ
ΠΑΡΑΜΟΡΦΩΣΕΩΝ ΠΟΔΙΟΥ
4,5**

Δρ. Νικόλαος Γκουγκουλιάς
Ορθοπαιδικός Χειρουργός
Διδάκτωρ Ιατρικής Α.Π.Θ.

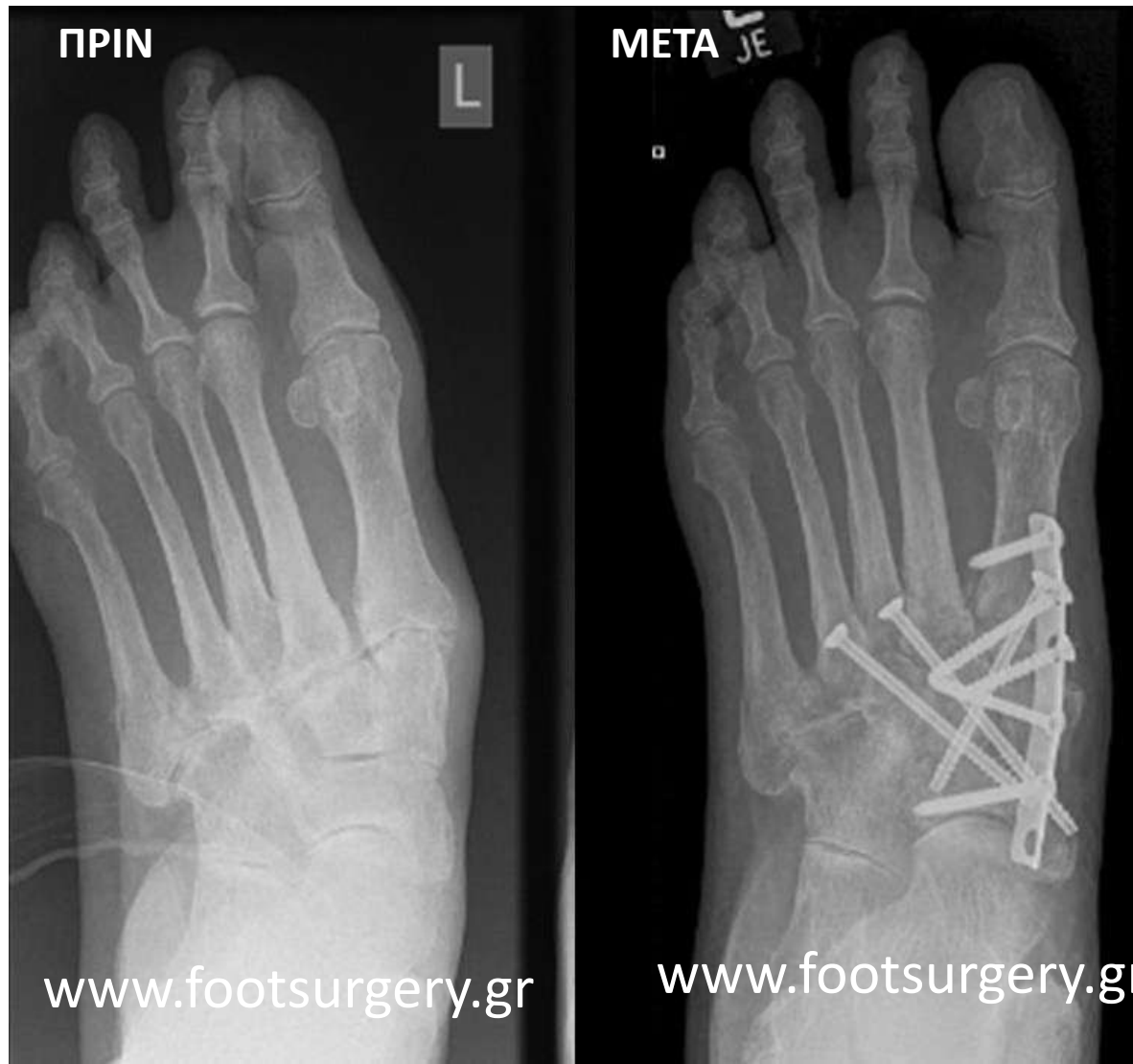Consultant Orthopaedic Surgeon
Frimley Park Hospital, Surrey, UK

www.footsurgery.gr

76 ετών, αρθρίτιδα και παραμόρφωση μέσω ποδιού (επώδυνη βλαισοπλατυποδία)

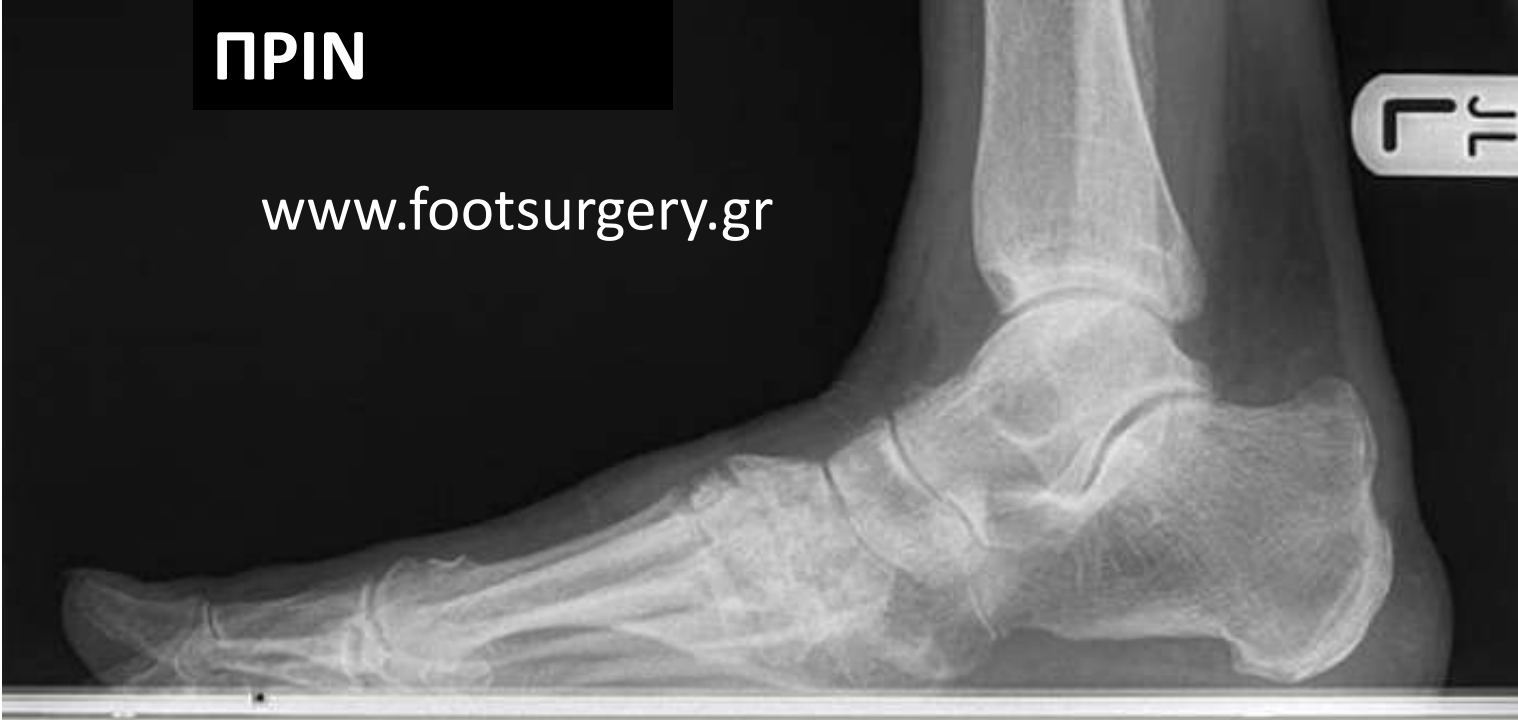

Διόρθωση με αρθρόδεση μέσου ποδιού



ΠΡΙΝ

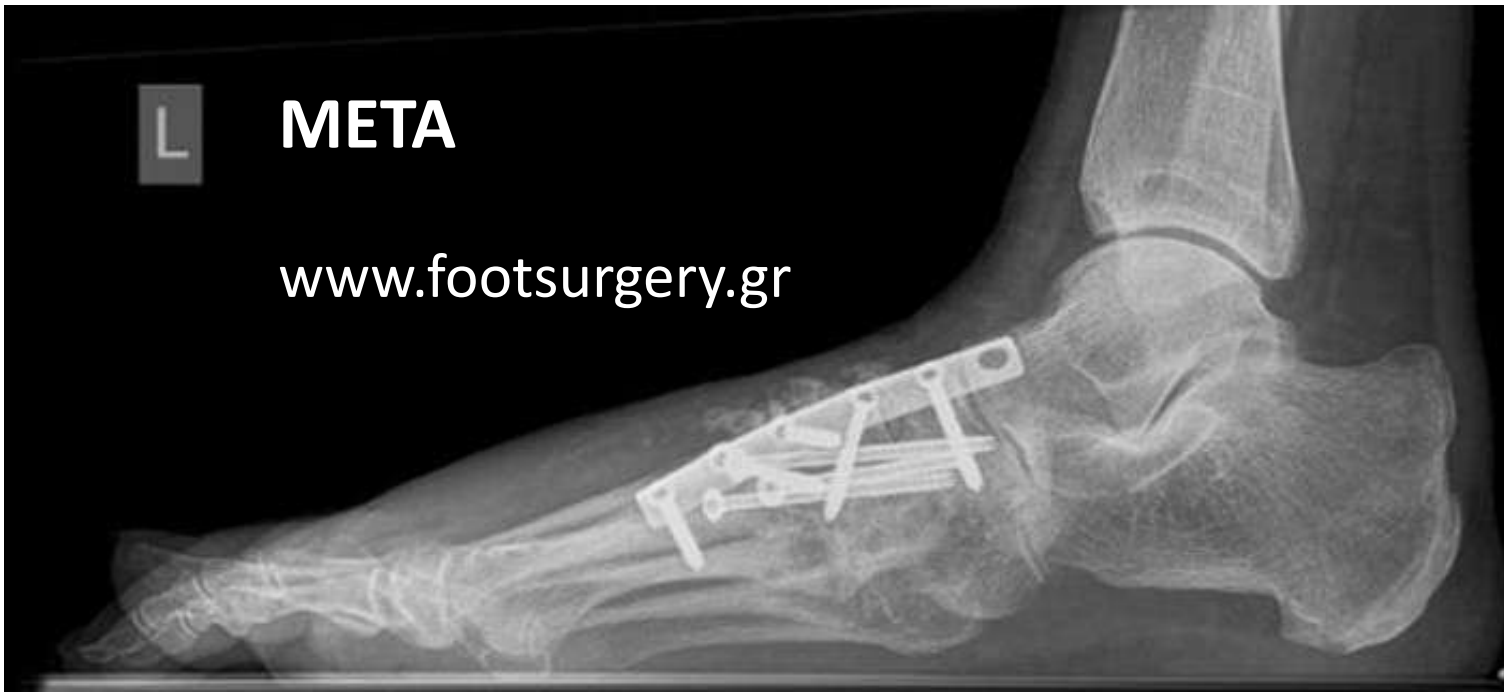www.footsurgery.gr



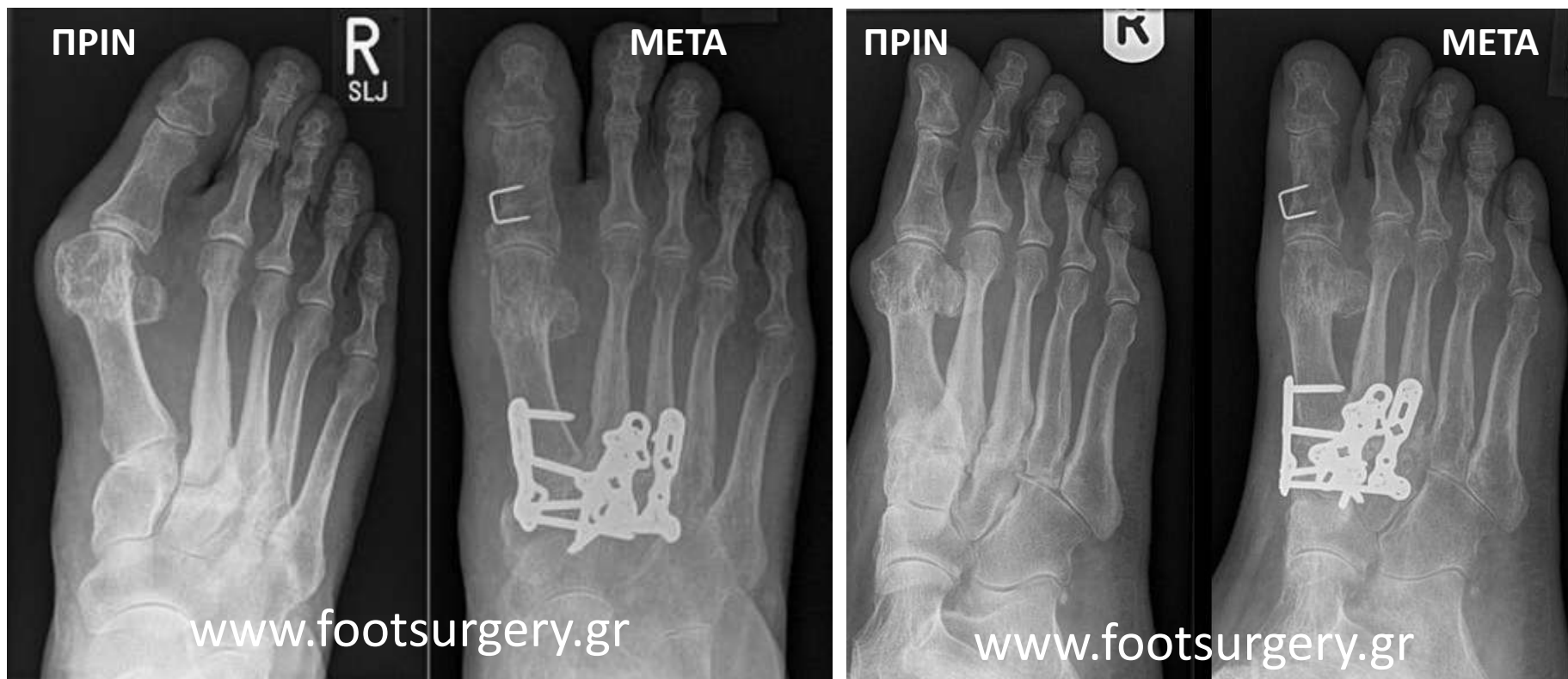
L

ΜΕΤΑ

www.footsurgery.gr



Γυναίκα 56 ετών, Βλαισό μεγάλο δάκτυλο («κότσι») και αρθρίτιδα μέσου ποδιού



Αρθρόδεση μέσου ποδιού και ταυτόχρονη διόρθωση παραμόρφωσης ποδιού