

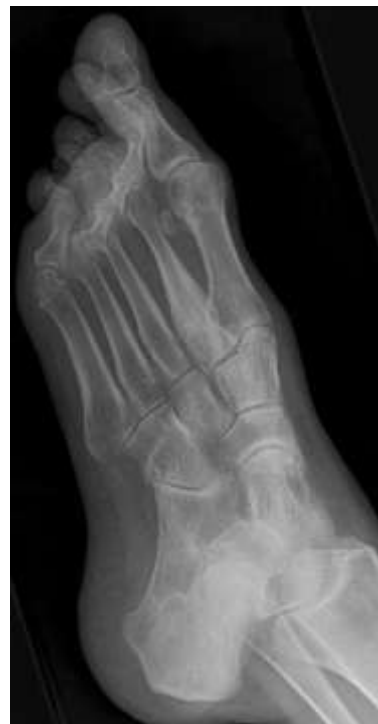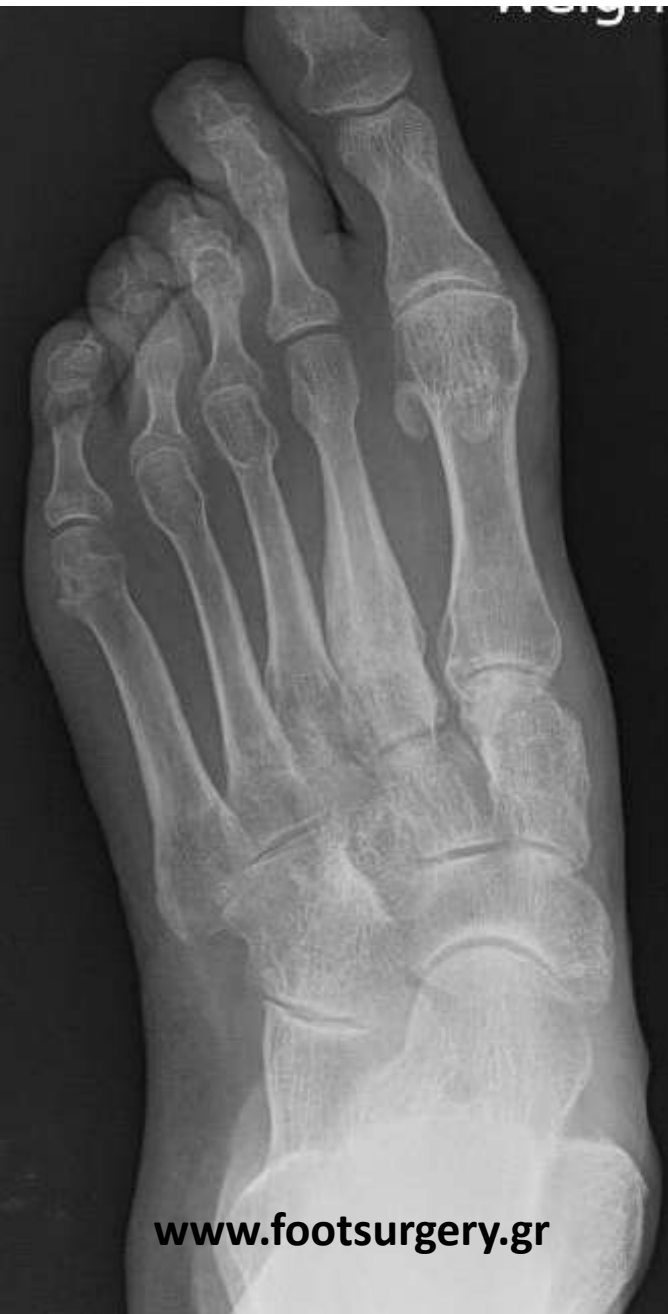# ΔΙΟΡΘΩΣΗ ΣΥΝΘΕΤΩΝ ΠΑΡΑΜΟΡΦΩΣΕΩΝ ΠΟΔΙΟΥ

## 2

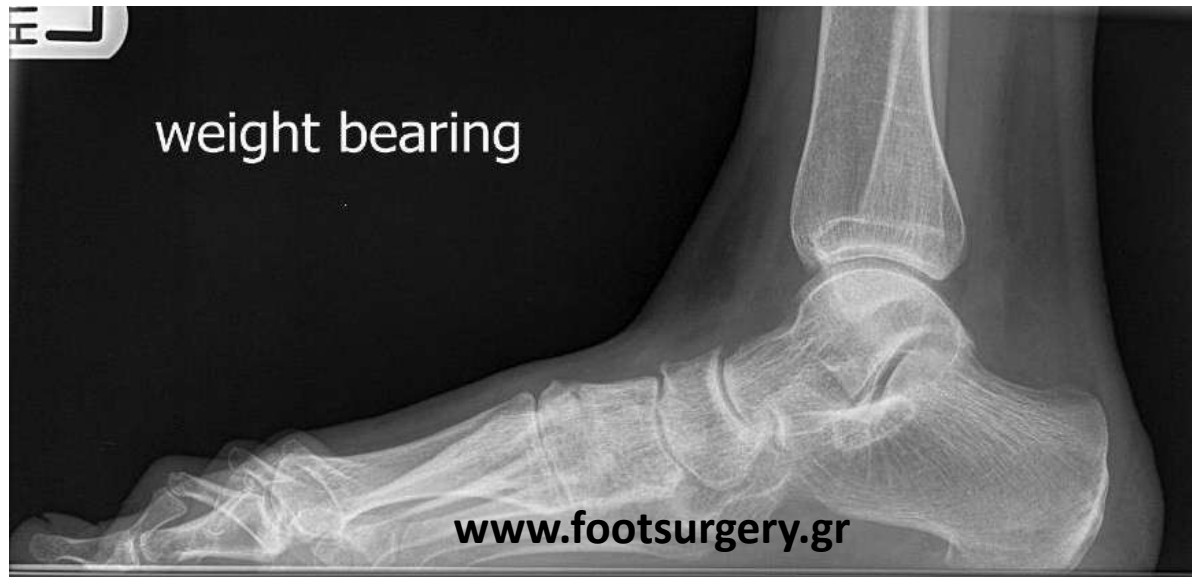Δρ. Νικόλαος Γκουγκουλιάς  
Ορθοπαιδικός Χειρουργός  
Διδάκτωρ Ιατρικής Α.Π.Θ.

Consultant Orthopaedic Surgeon  
Frimley Park Hospital, Surrey, UK

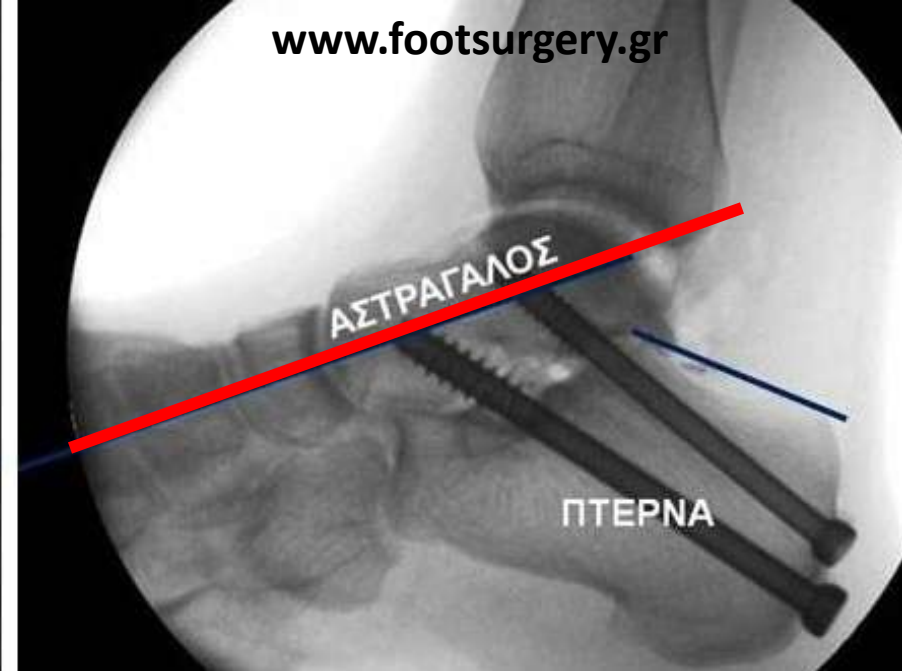
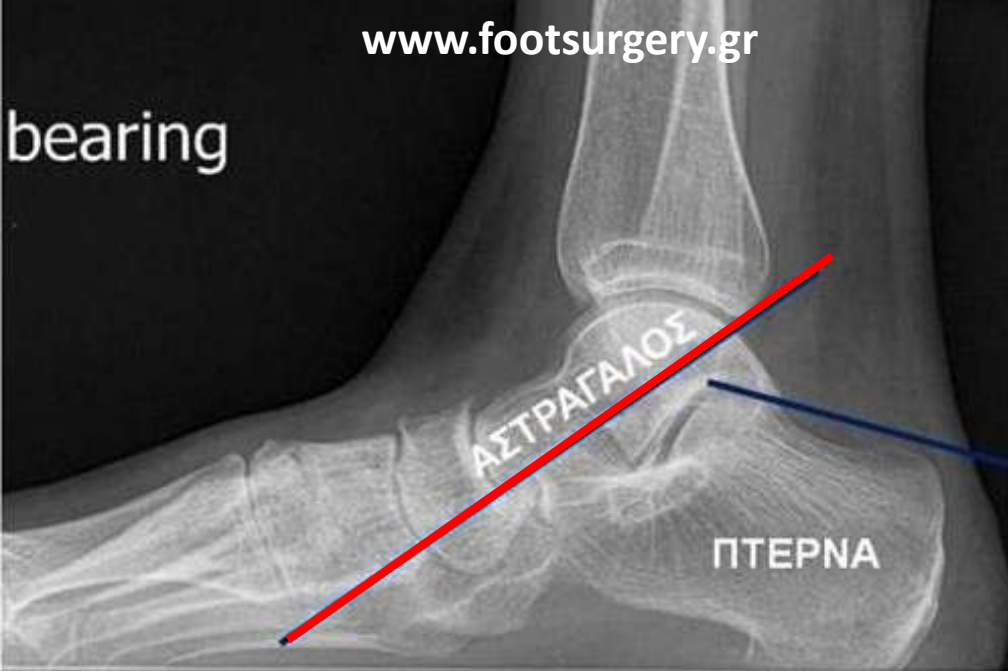[www.footsurgery.gr](http://www.footsurgery.gr)



- Ασθενής 42 ετών με ρευματοειδή αρθρίτιδα και επώδυνη βλαιοπλατυποδία



bearing

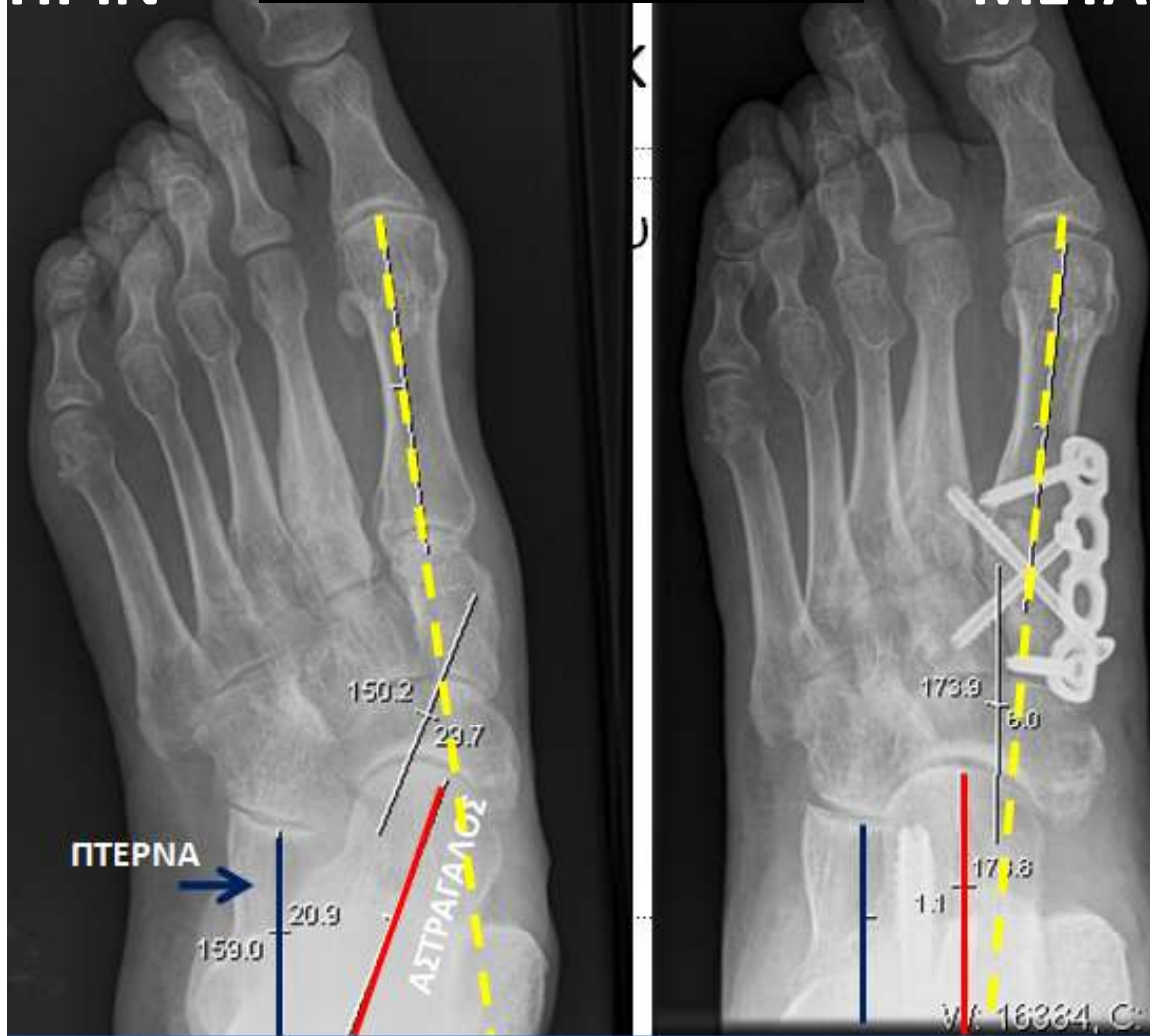


- Αρθρόδεση υπαστραγαλικής με ανύψωση αστραγάλου

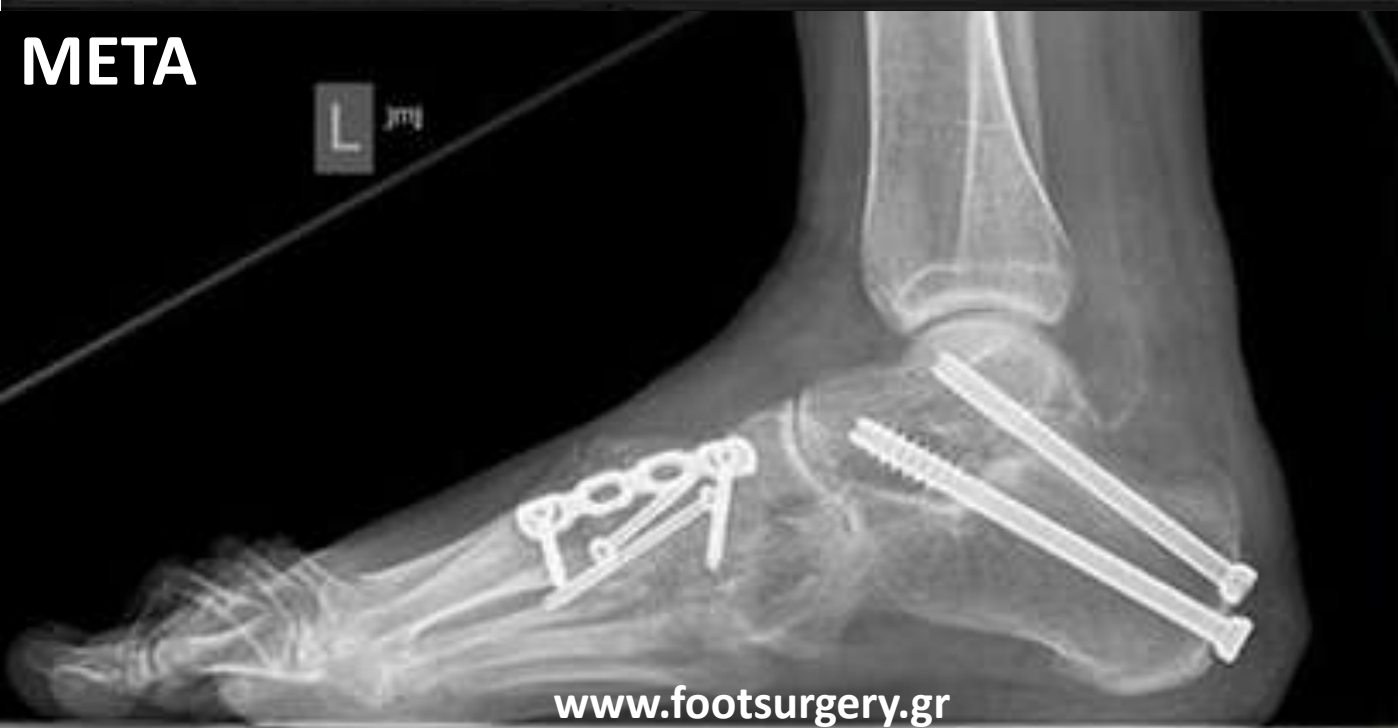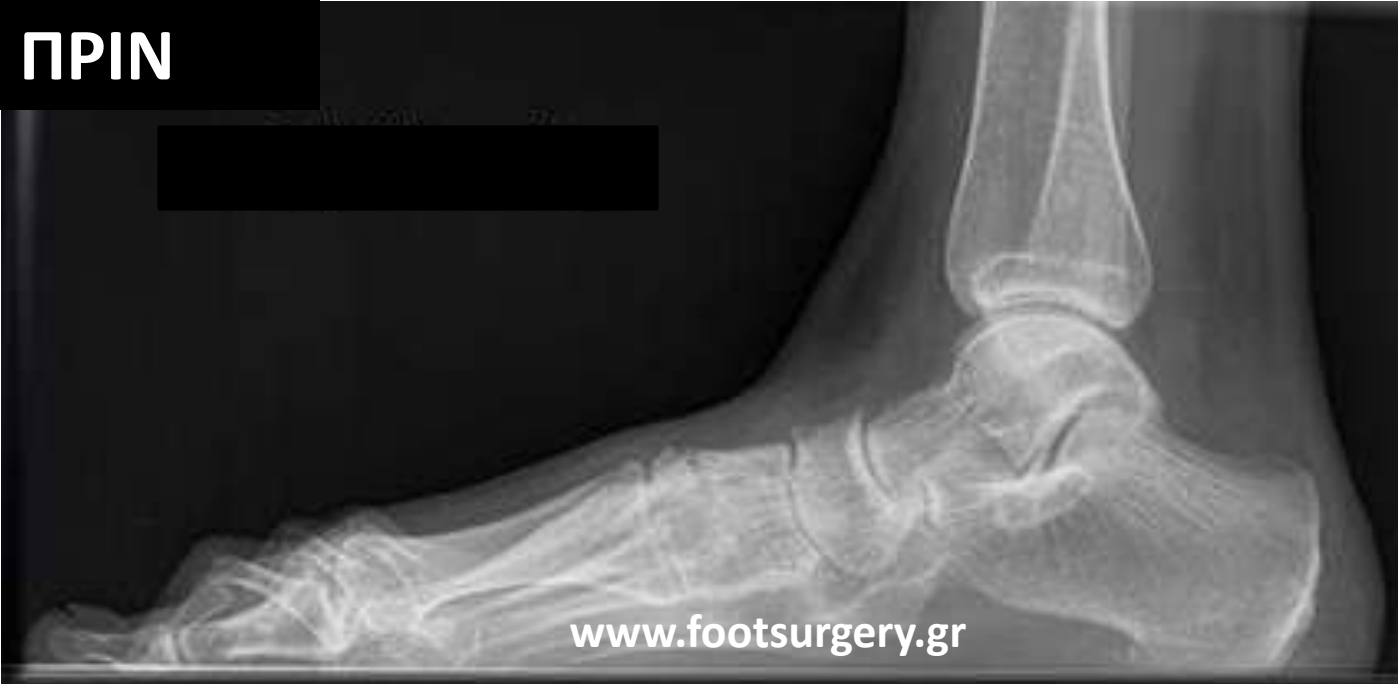ΠΡΙΝ

www.footsurgery.gr

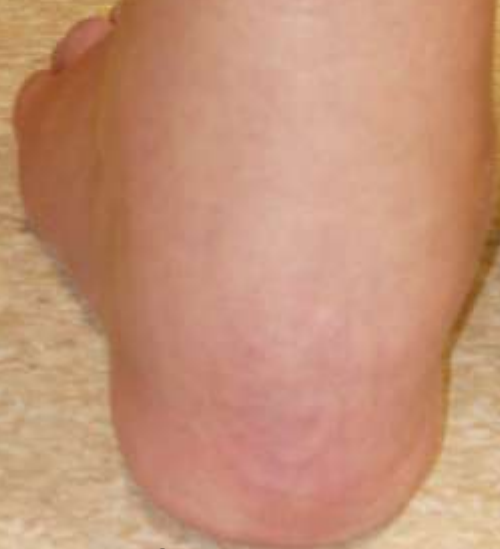ΜΕΤΑ



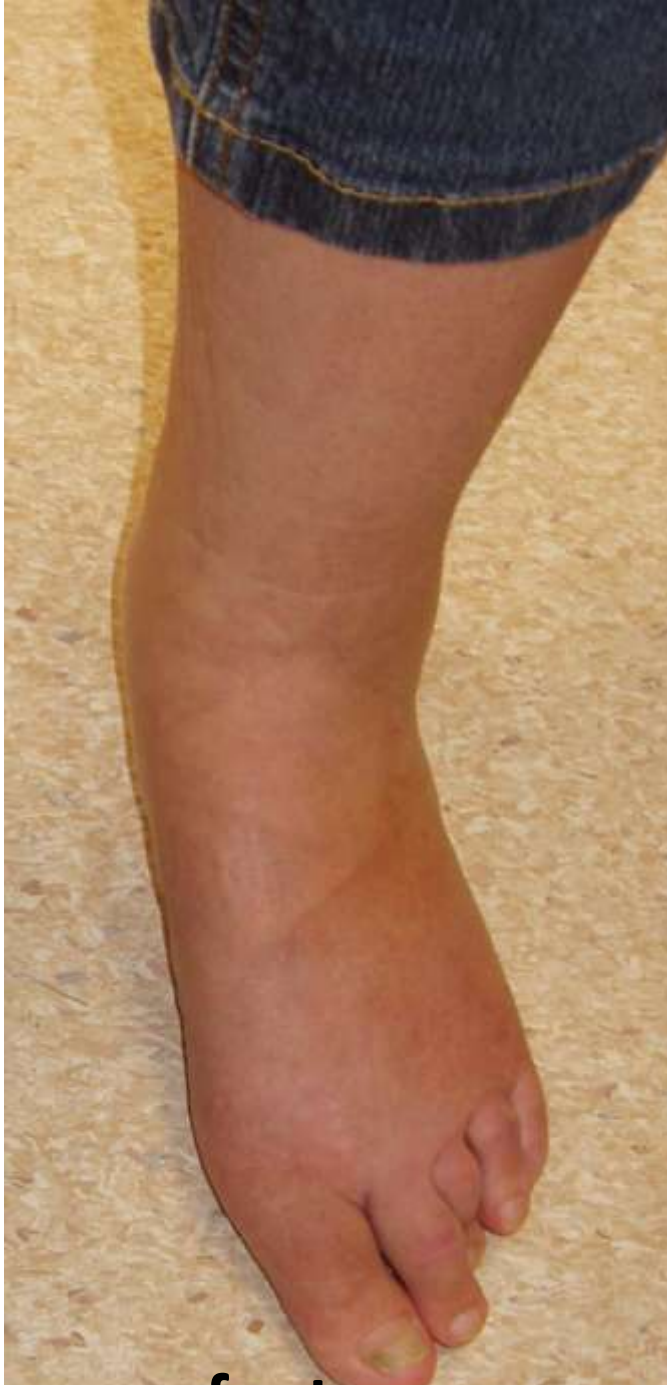Αφού διορθώθηκε η θέση της πτέρνας – «οπίσθιου ποδιού», έγινε και αρθρόδεση για την αρθρίτιδα και την παραμόρφωση στο μέσο πόδι (1<sup>η</sup> ταρσομετατάρσιος άρθρωση)



**3 μήνες  
μετεγχειρητικά**



[www.footsurgery.gr](http://www.footsurgery.gr)



[www.footsurgery.gr](http://www.footsurgery.gr)