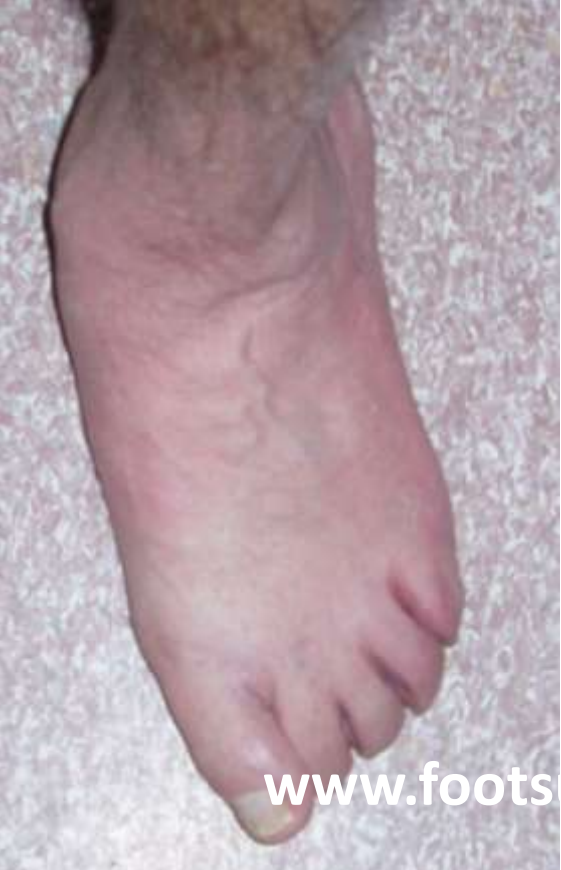

# ΔΙΟΡΘΩΣΗ ΣΥΝΘΕΤΩΝ ΠΑΡΑΜΟΡΦΩΣΕΩΝ ΠΟΔΙΟΥ

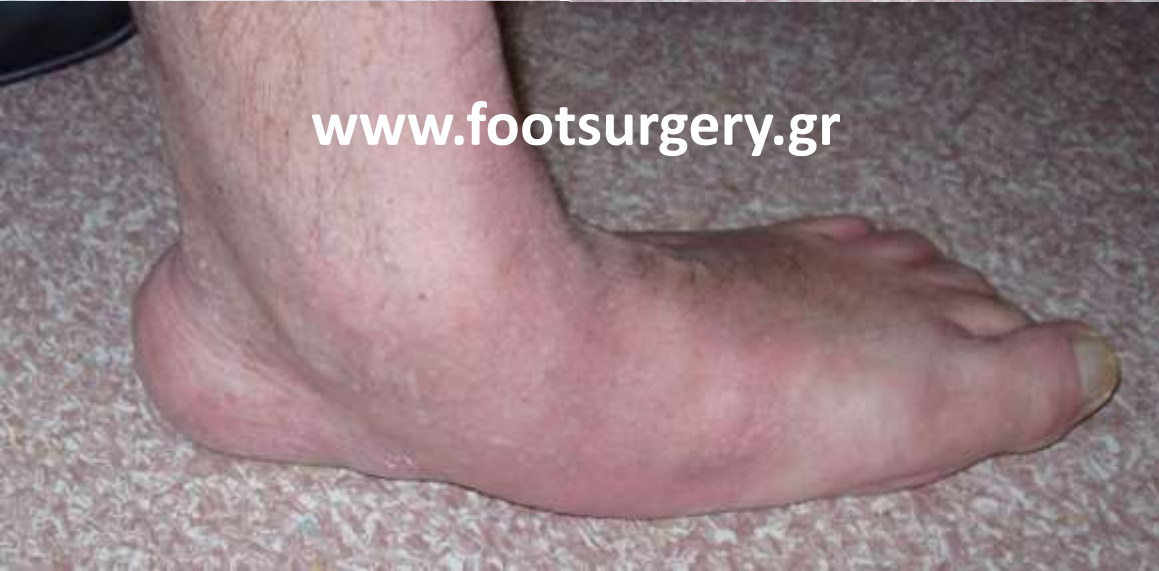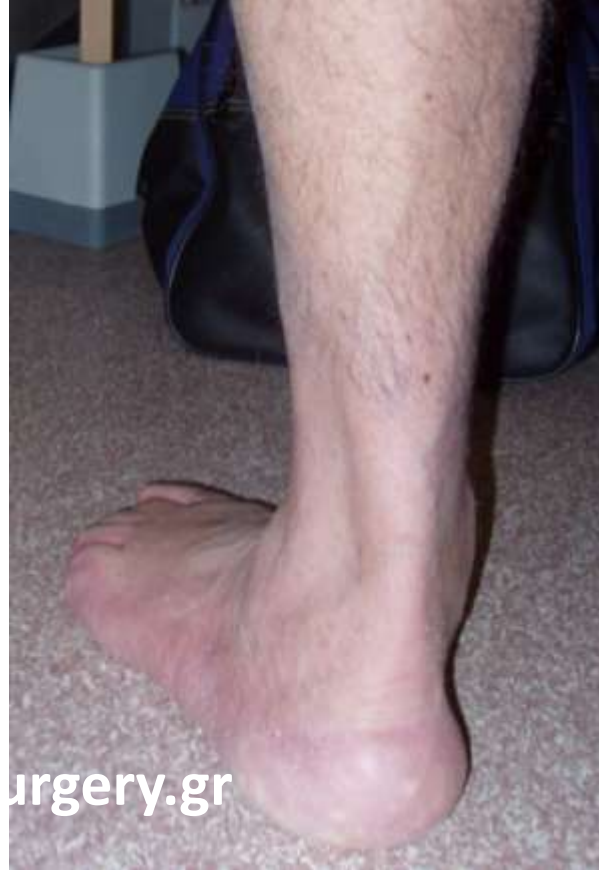Δρ. Νικόλαος Γκουγκουλιάς  
Ορθοπαιδικός Χειρουργός  
Διδάκτωρ Ιατρικής Α.Π.Θ.

Consultant Orthopaedic Surgeon  
Frimley Park Hospital, Surrey, UK

[www.footsurgery.gr](http://www.footsurgery.gr)

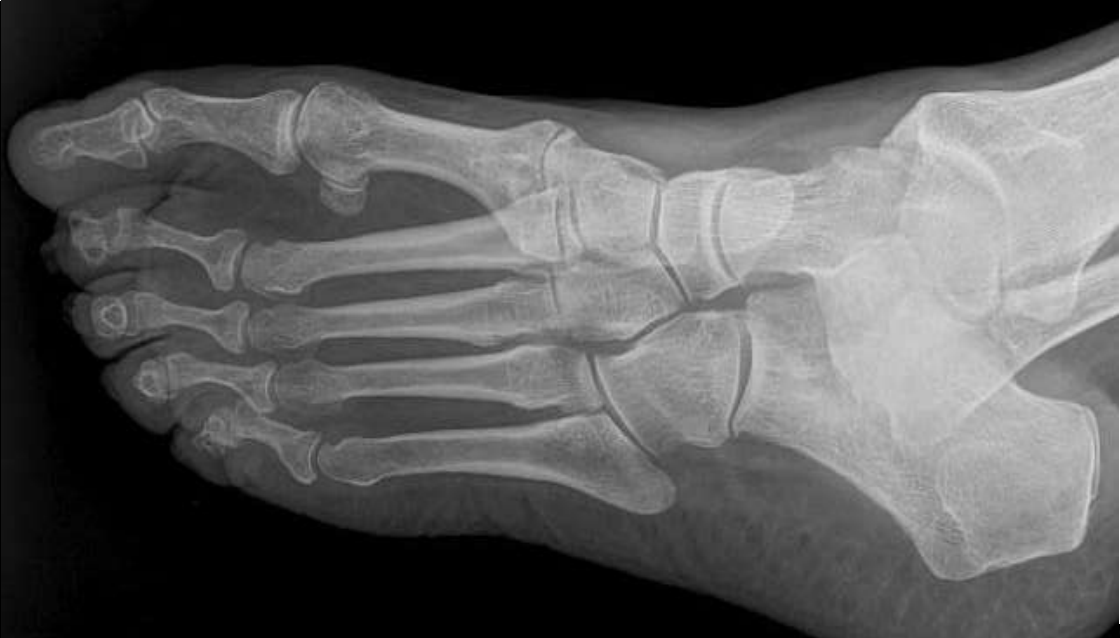
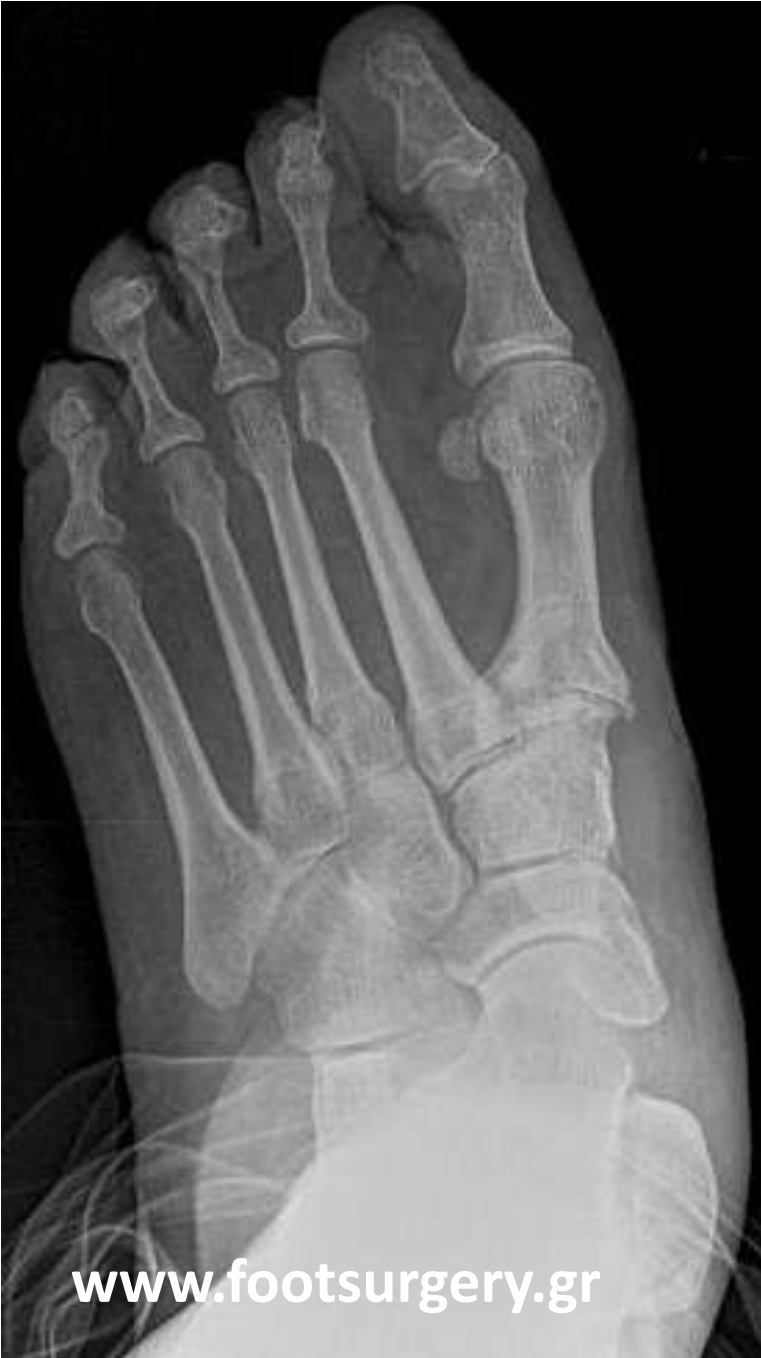
[www.footsurgery.gr](http://www.footsurgery.gr)



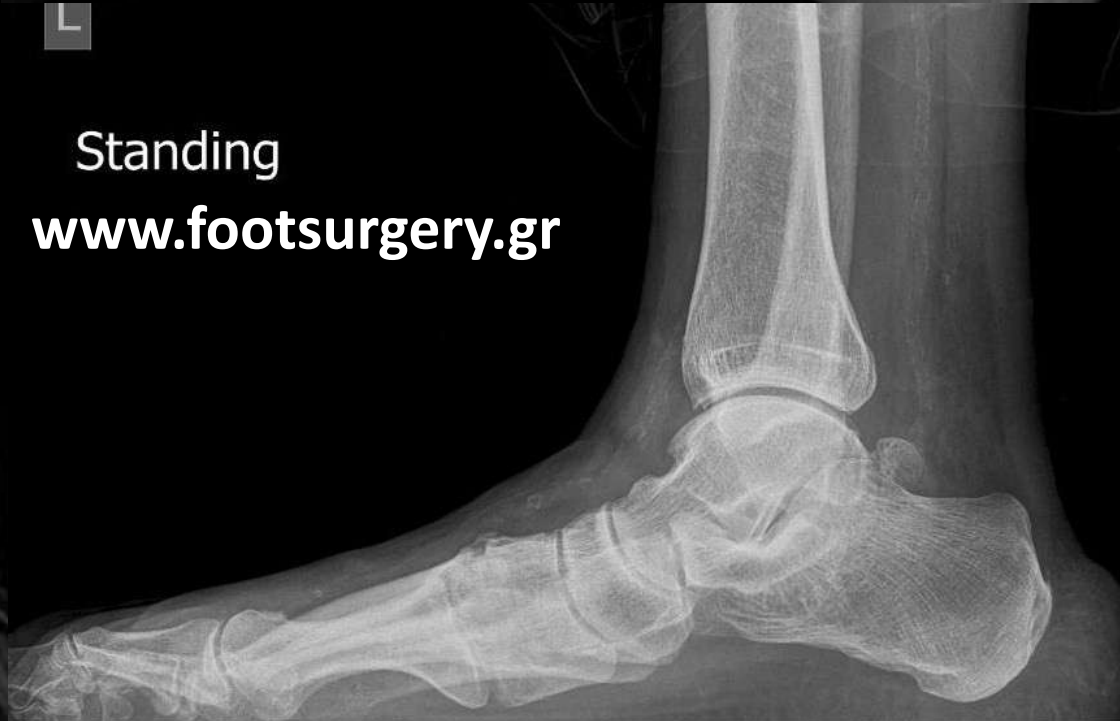[www.footsurgery.gr](http://www.footsurgery.gr)

ΑΣΤΑΘΕΙΑ  
ΒΑΔΙΣΗΣ &  
ΠΟΝΟΣ ΣΤΟ  
ΜΕΣΟ ΠΟΔΙ,  
(Α, 67χρ)



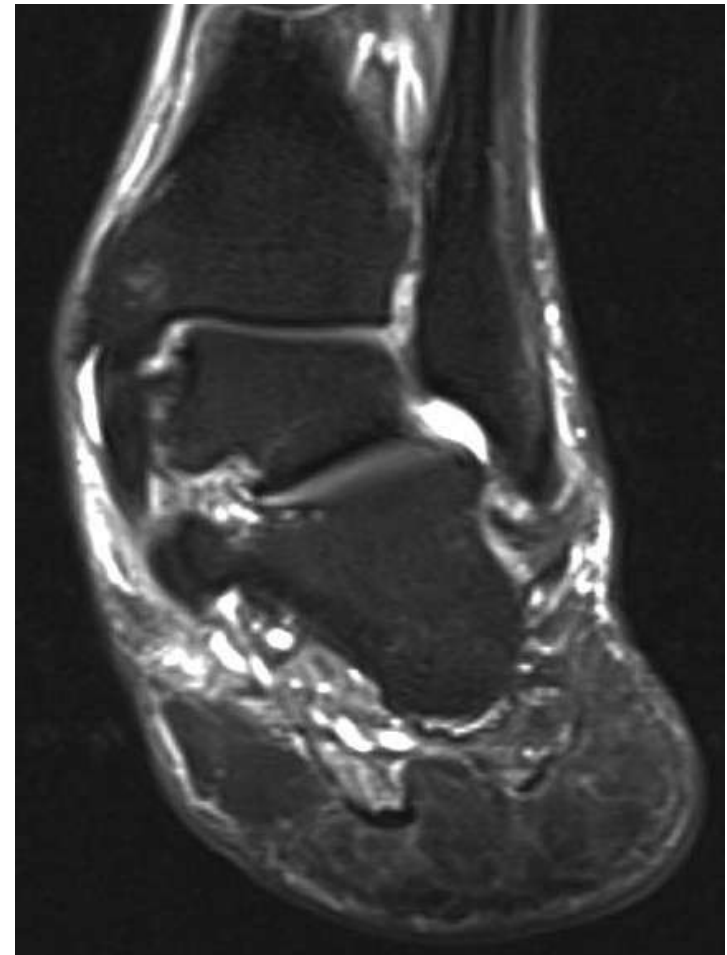
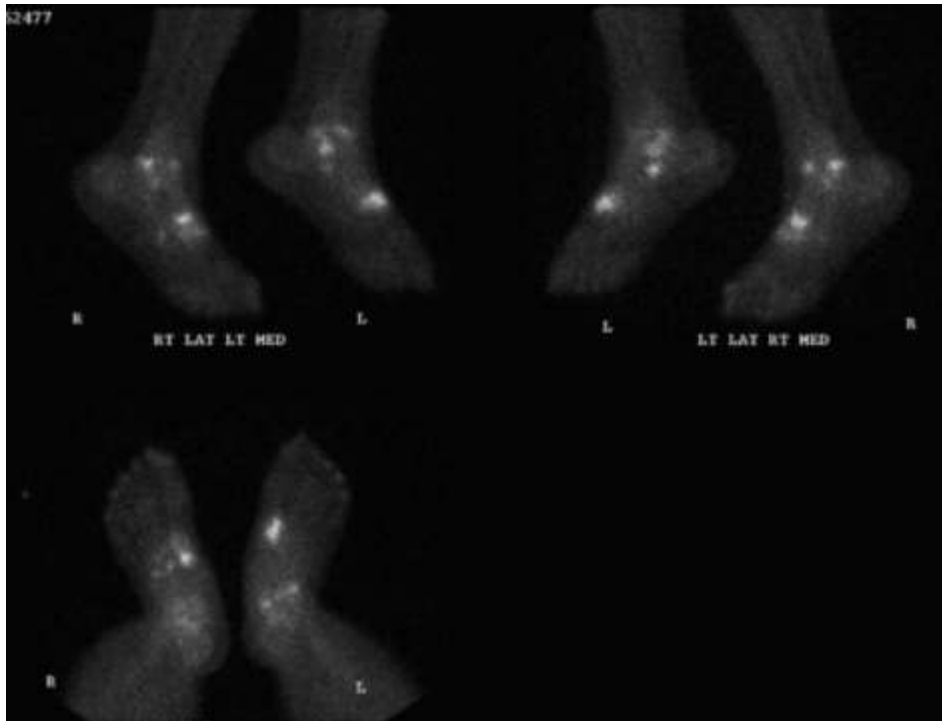
L

Standing  
[www.footsurgery.gr](http://www.footsurgery.gr)

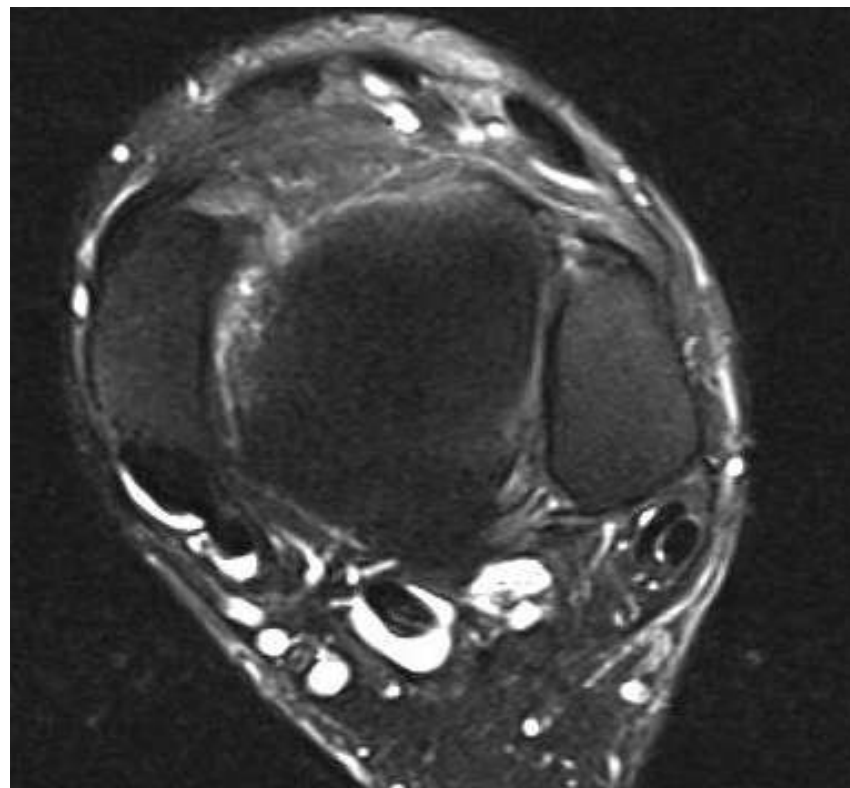
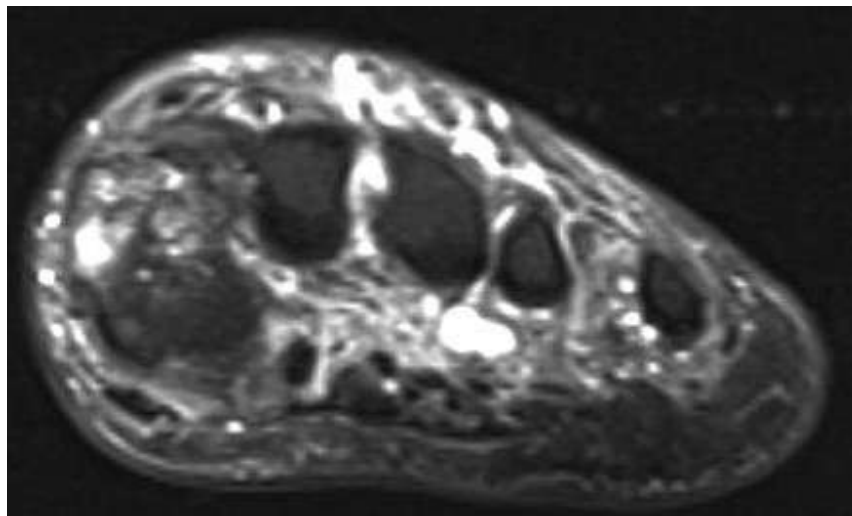


[www.footsurgery.gr](http://www.footsurgery.gr)

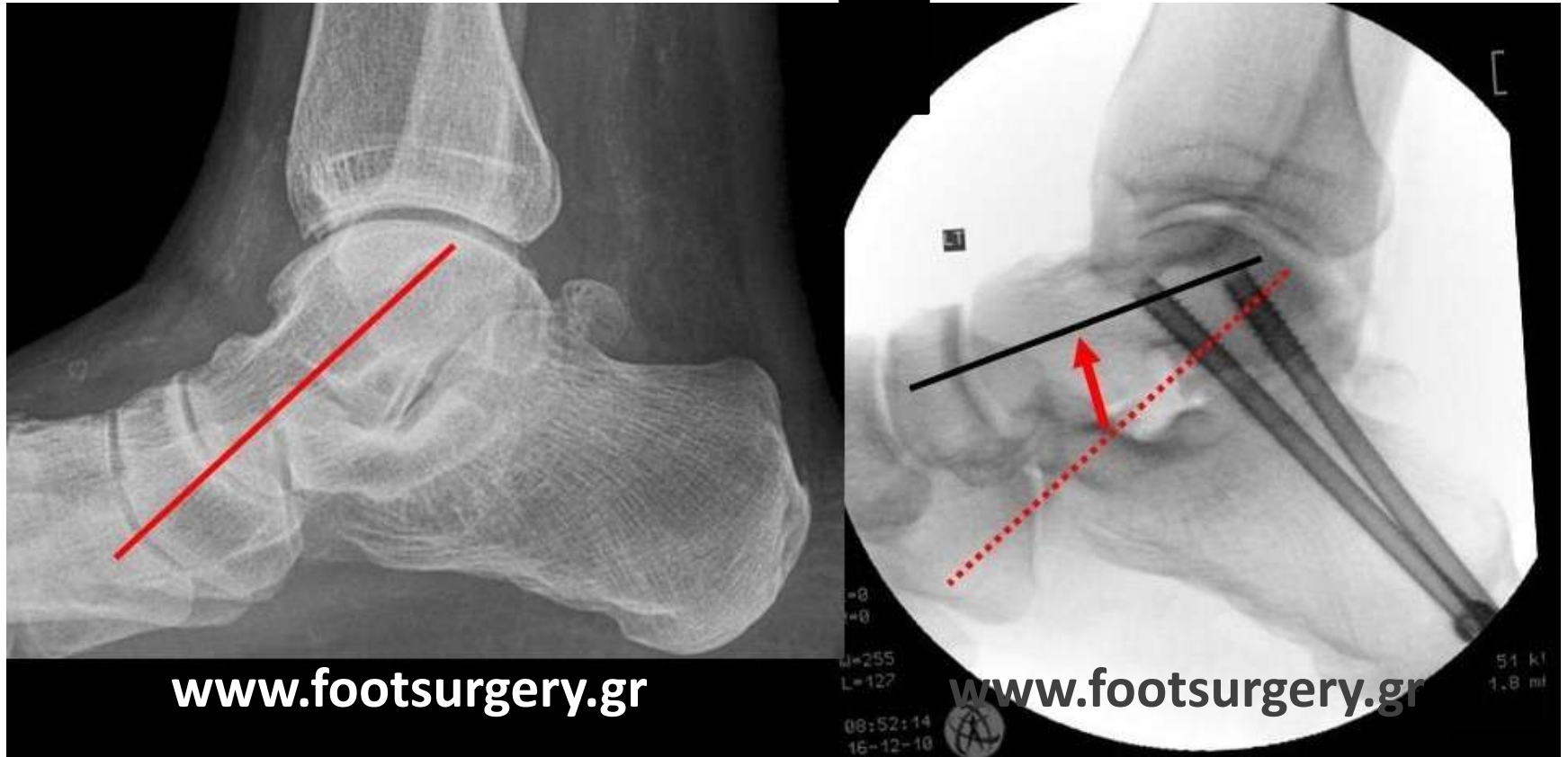
# Απεικονιστικές εξετάσεις Αρθρίτις



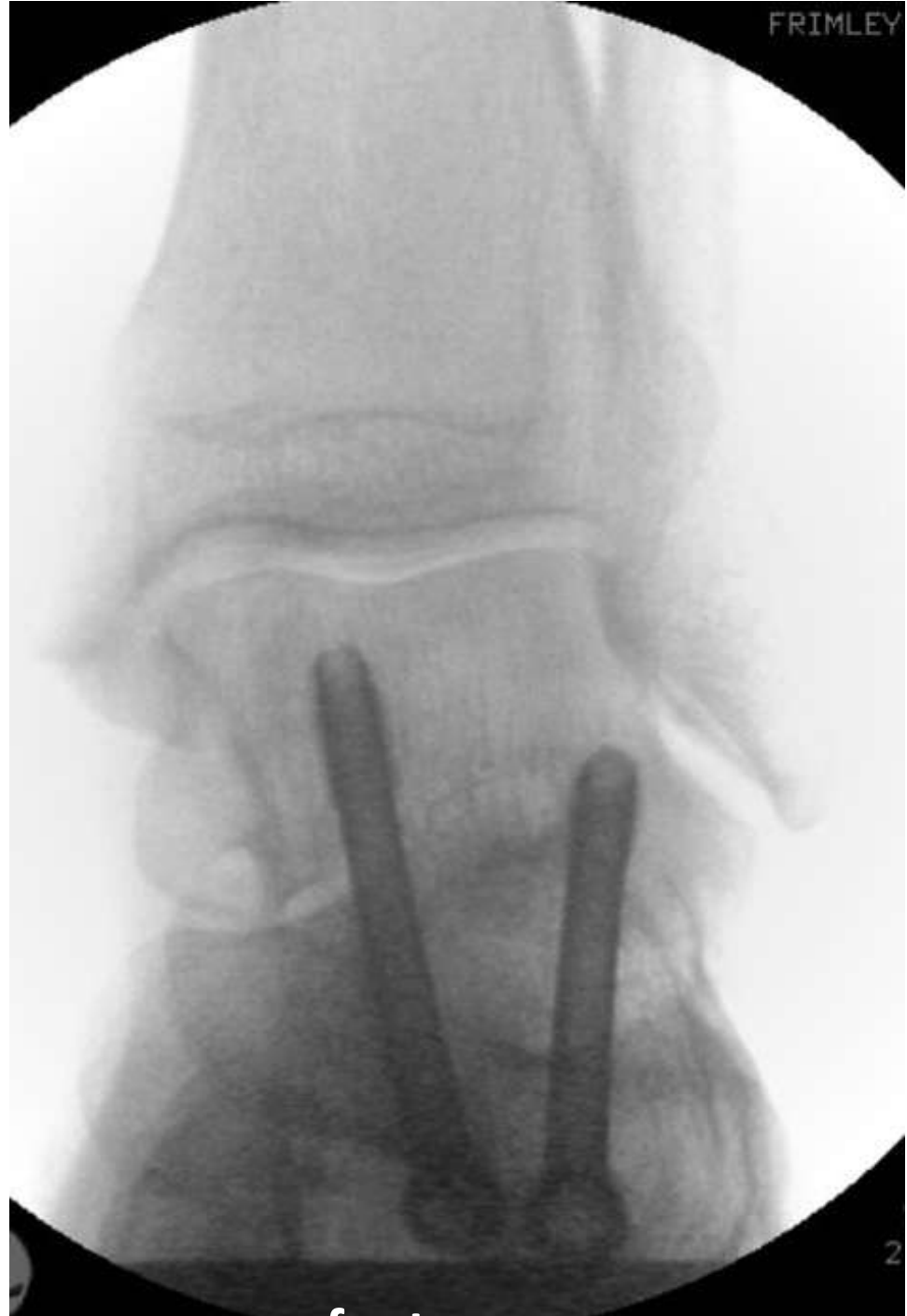# Απεικονιστικές εξετάσεις Αρθρίτις



# Αρθρόδεση Υπαστραγαλικής με ανύψωση του αστραγάλου και διόρθωση ποδικής καμάρας

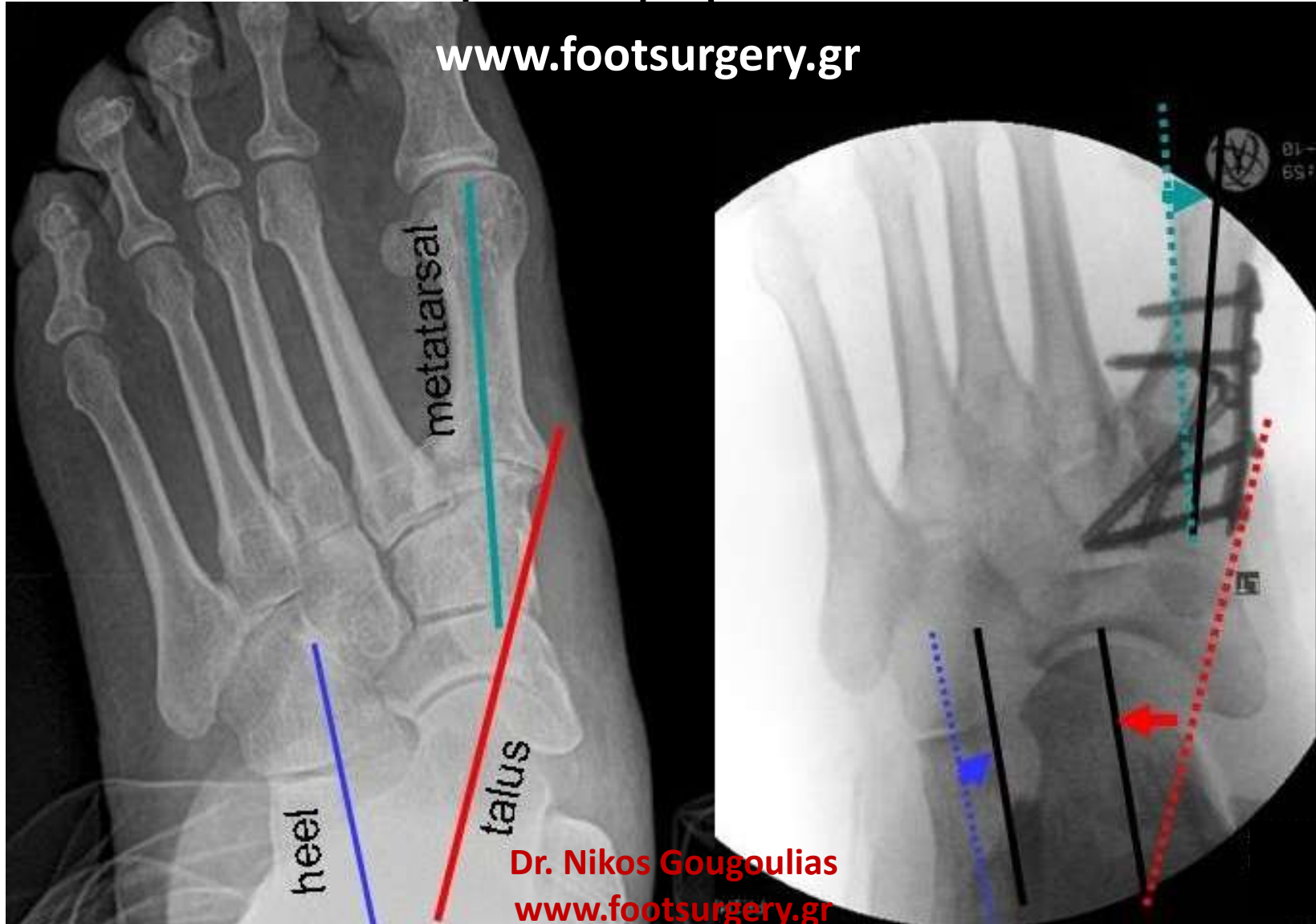


**Dr. Nikos Gougoulis**  
**www.footsurgery.gr**



# Αρθρόδεση 1<sup>ης</sup> Ταρσομεταταρσίου άρθρωσης και διόρθωση προσθίου ποδιού

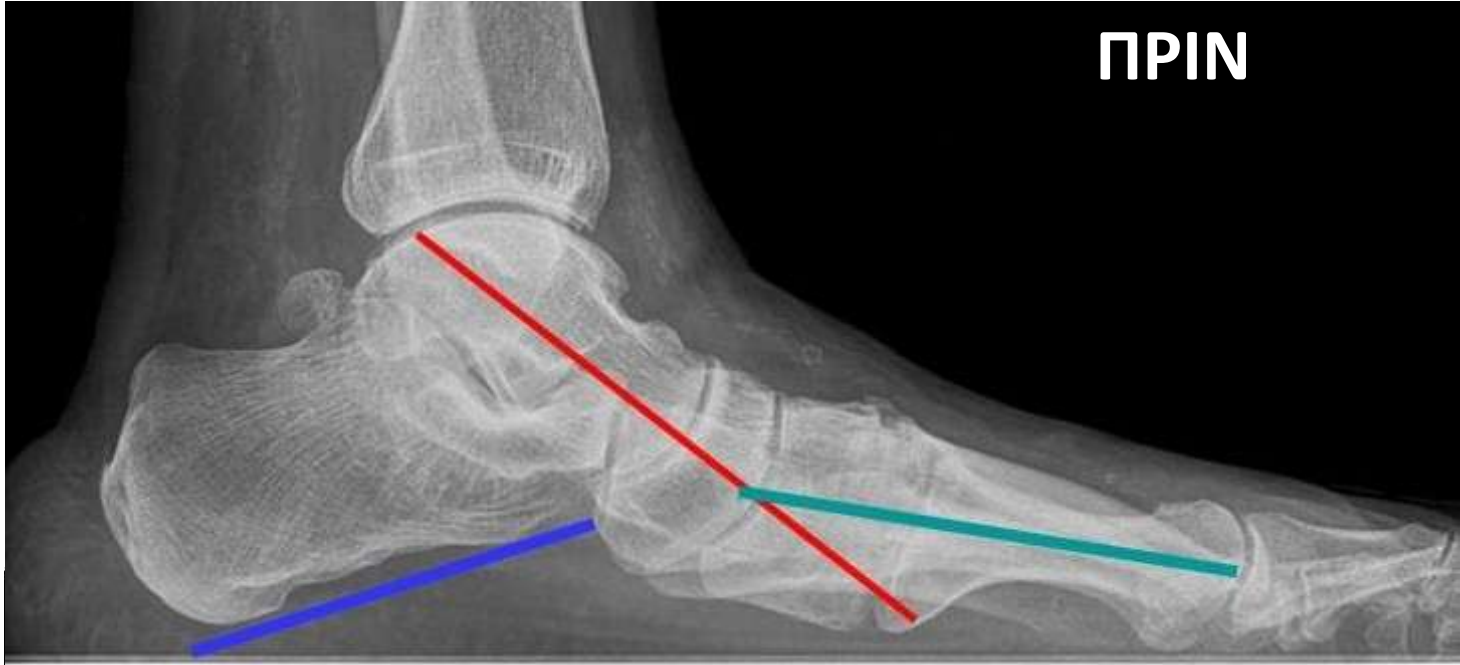[www.footsurgery.gr](http://www.footsurgery.gr)



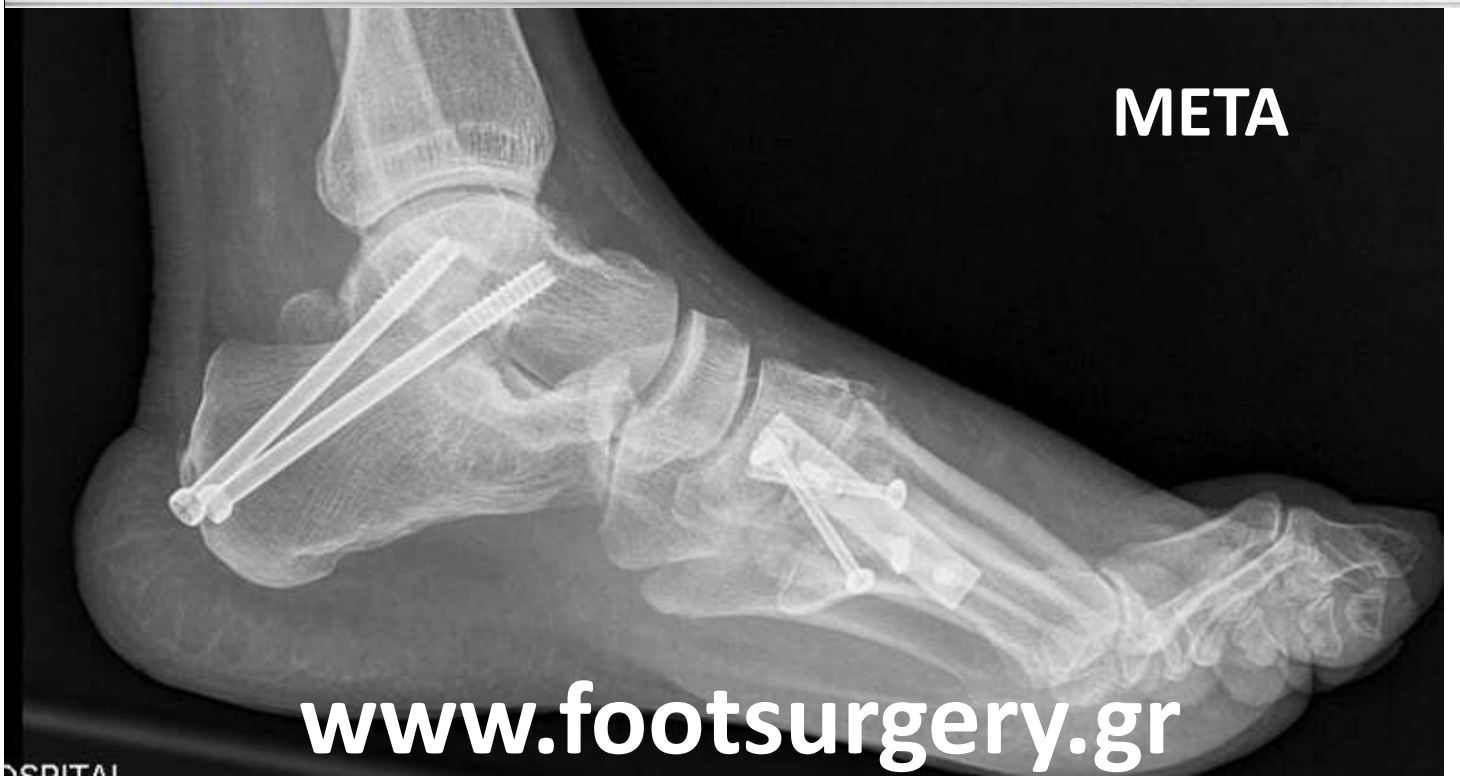Dr. Nikos Gougoulis  
[www.footsurgery.gr](http://www.footsurgery.gr)



**ΠΡΙΝ**



**ΜΕΤΑ**



[www.footsurgery.gr](http://www.footsurgery.gr)

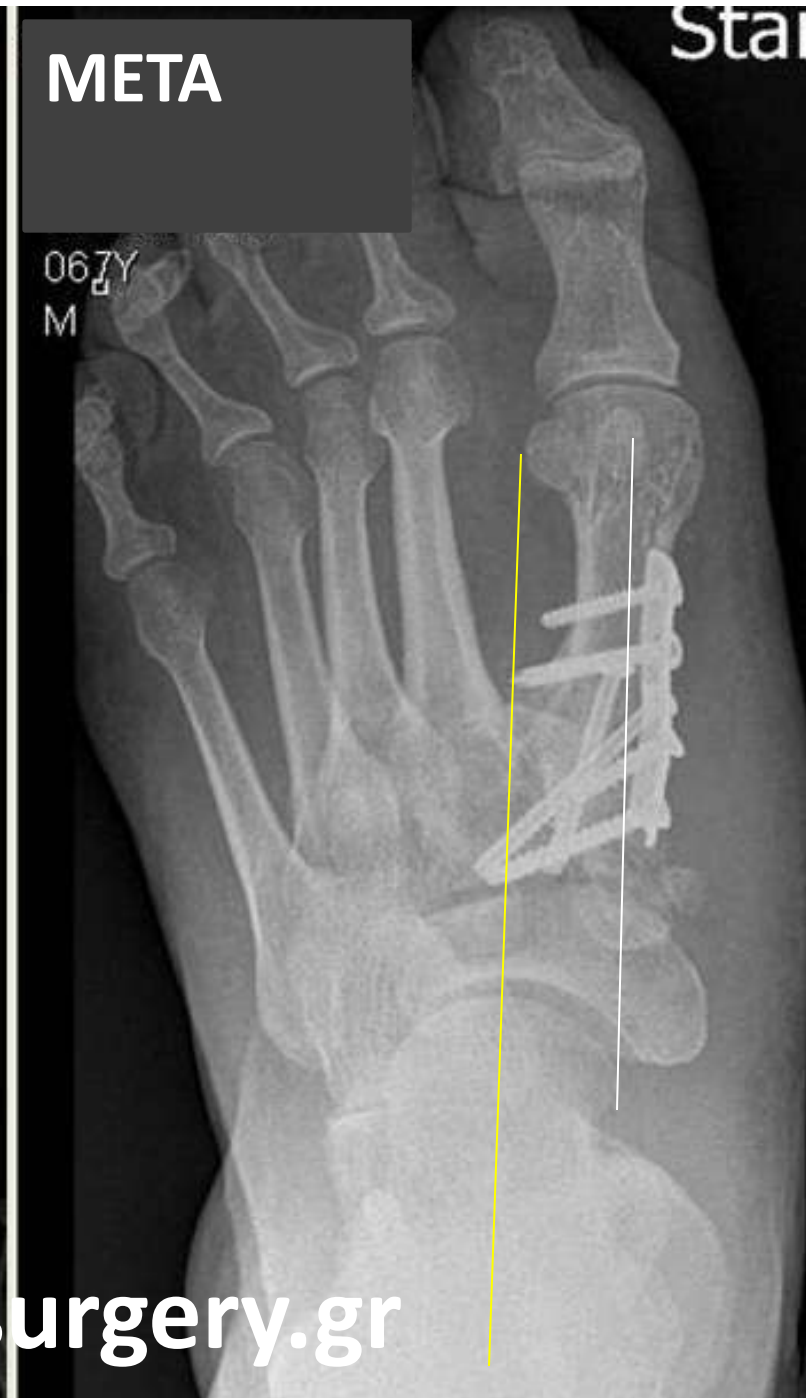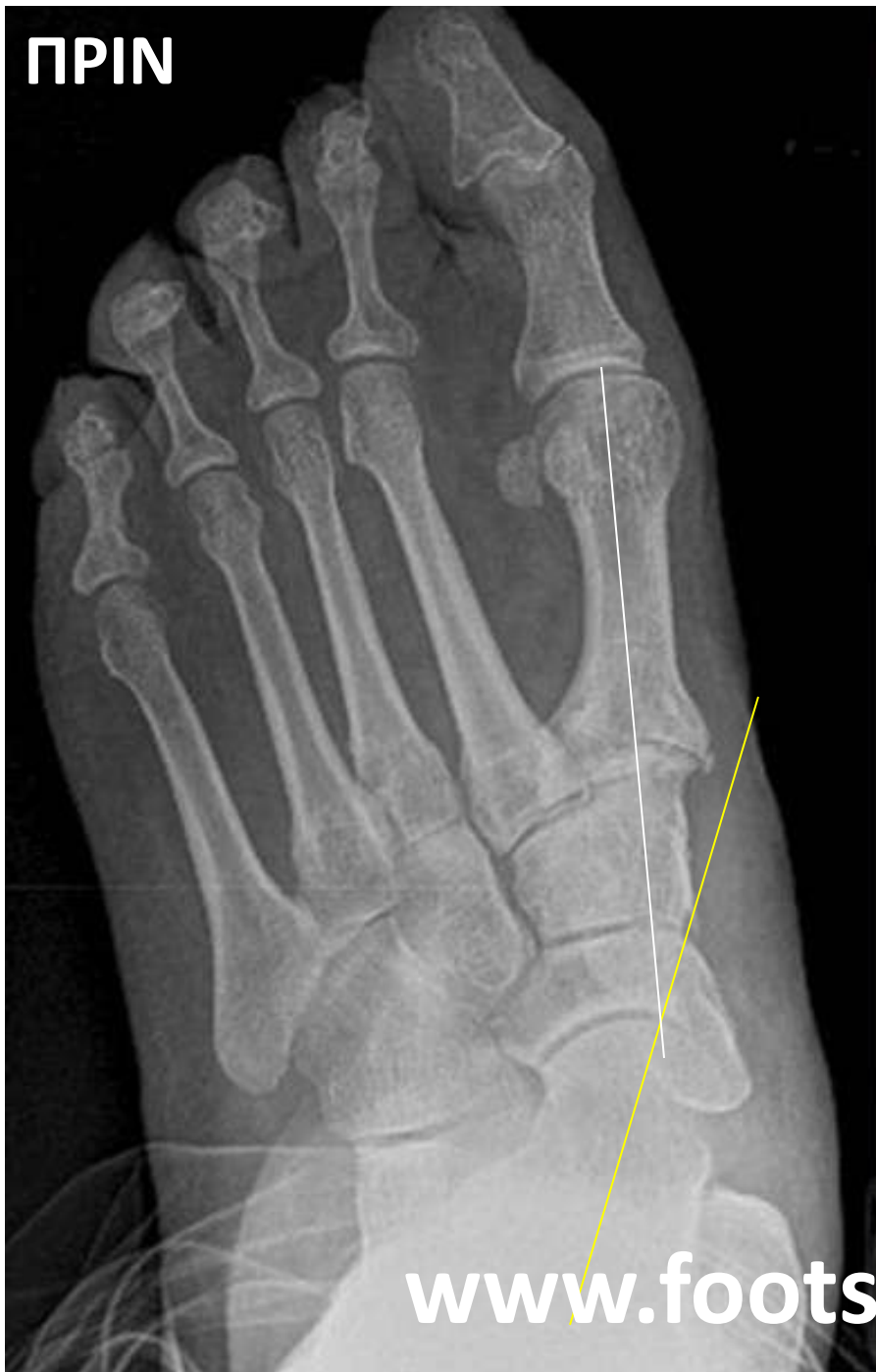ΠΡΙΝ

META

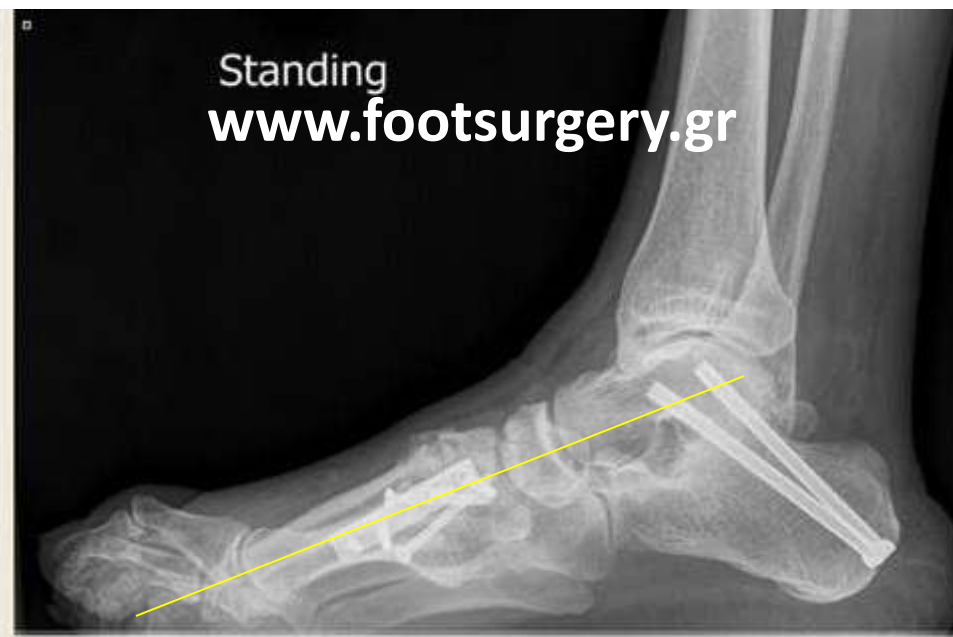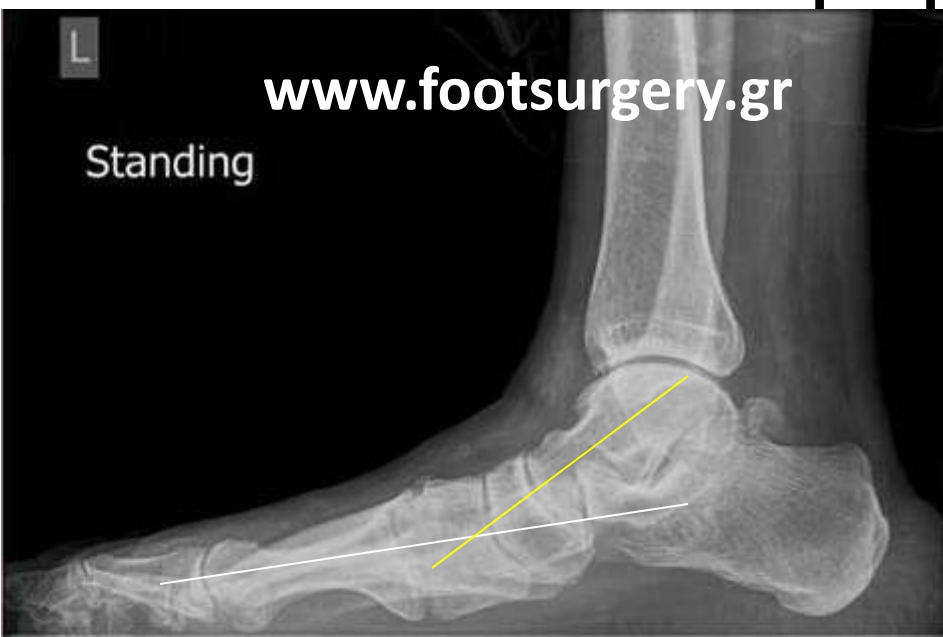Star

067Y  
M

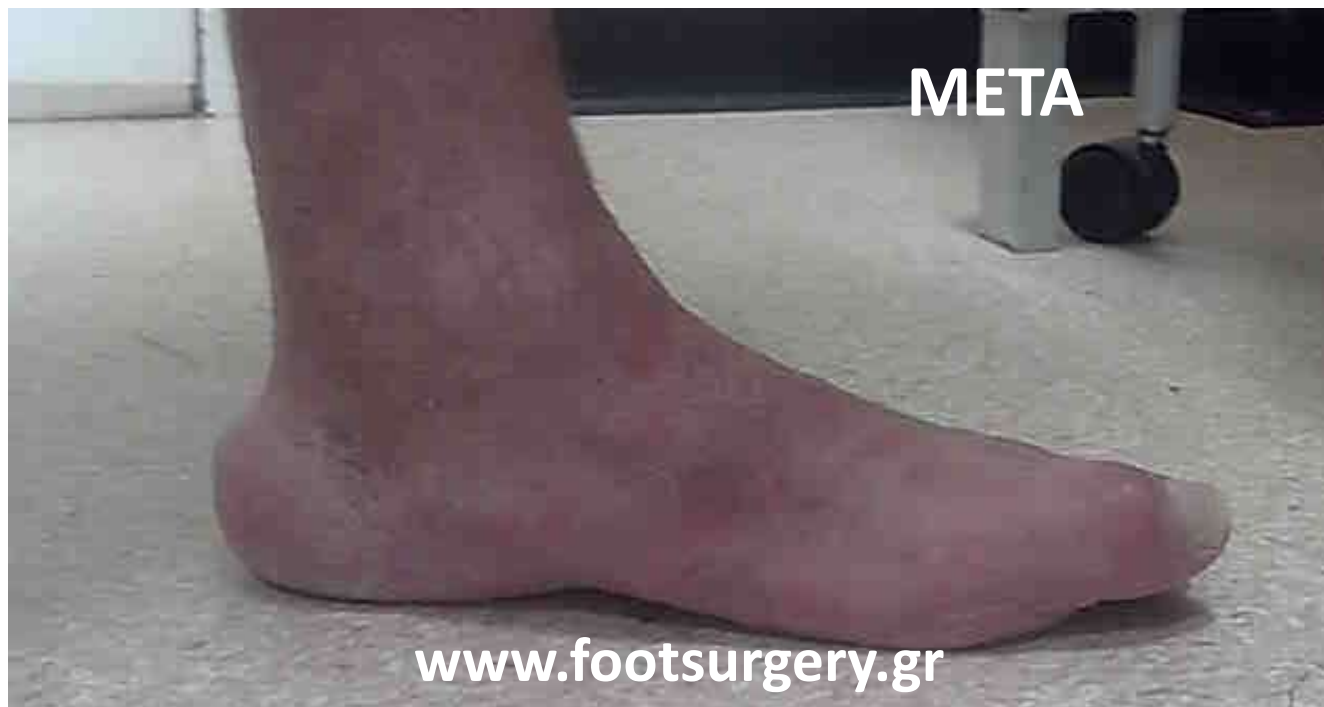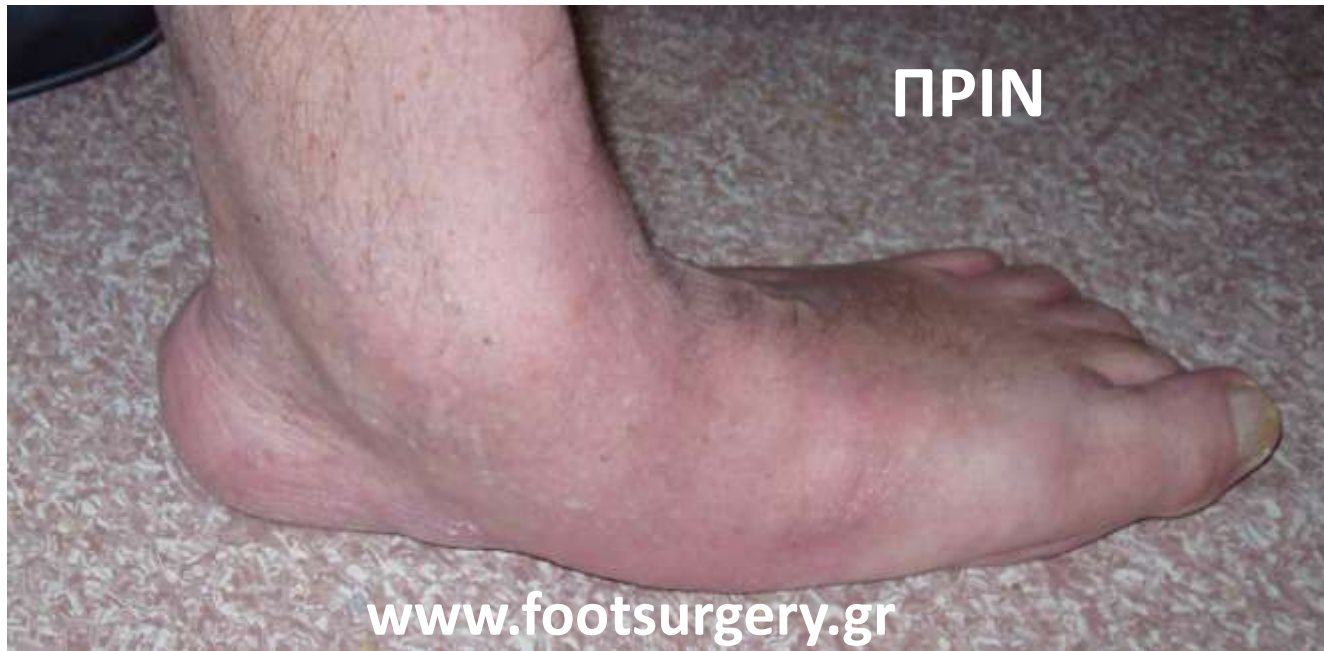[www.footsurgery.gr](http://www.footsurgery.gr)

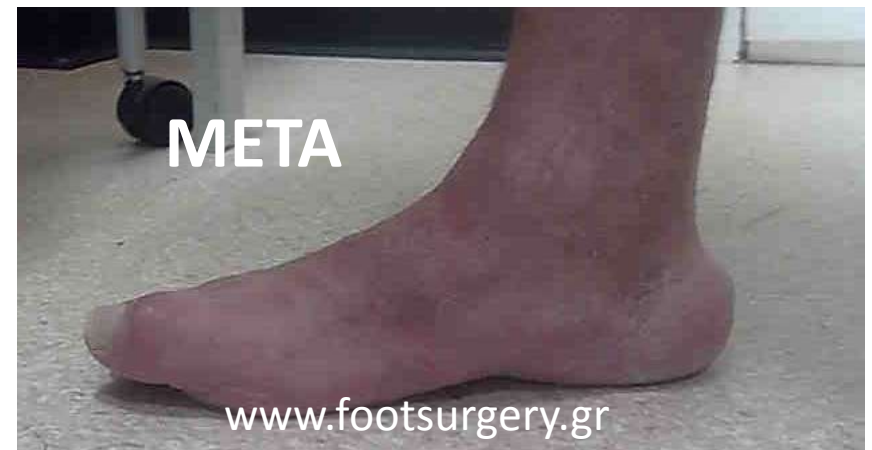
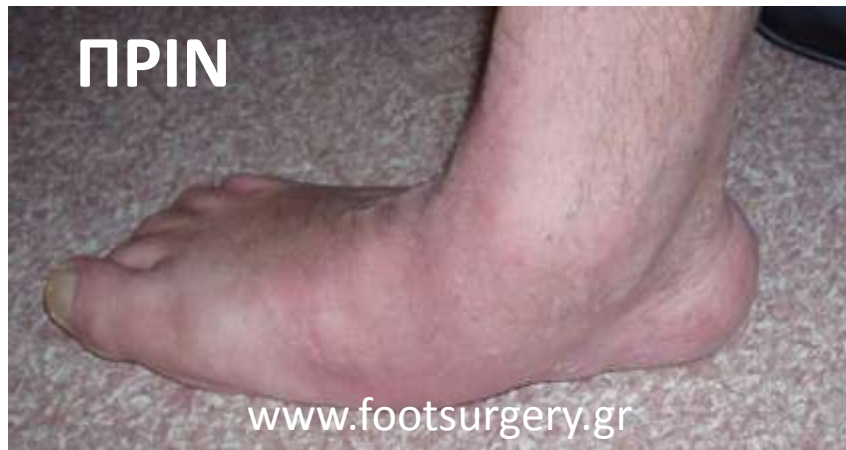
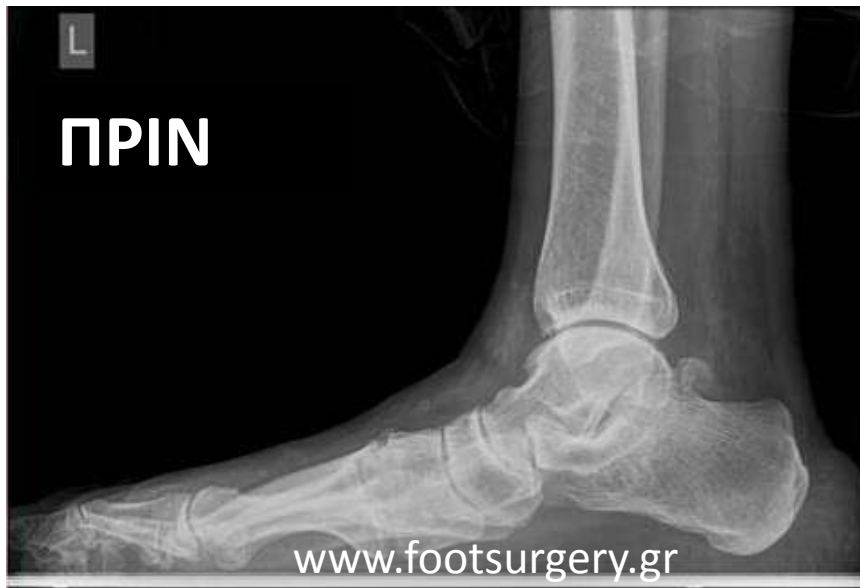# Διόρθωση της ποδικής καμάρας με αρθροδέσεις, ώστε να σταθεροποιηθεί το πόδι και να αντιμετωπιστεί η αρθρίτιδα



**Dr. Nikos Gougoulias**  
[www.footsurgery.gr](http://www.footsurgery.gr)





**Dr. Nikos Gougoulas**  
**www.footsurgery.gr**