

ΝΟΣΟΣ FREIBERG

ΔΙΟΡΘΩΣΗ ΜΕ ΟΣΤΕΤΟΜΙΑ ΜΕΤΑΤΑΡΣΙΟΥ

Δρ. Νικόλαος Γκουγκουλιάς

Ορθοπαιδικός Χειρουργός

Διδάκτωρ Ιατρικής Α.Π.Θ.

Consultant Orthopaedic Surgeon

Frimley Park Hospital, Surrey, UK


www.footsurgery.gr

ΝΟΣΟΣ FREIBERG

ΔΙΟΡΘΩΣΗ ΜΕ ΟΣΤΕΤΟΜΙΑ ΜΕΤΑΤΑΡΣΙΟΥ


- Η νόσος Freiberg είναι οστεοχονδρίτιδα της κεφαλής συνήθως του 2^{ου} μεταταρσίου που ξεκινά στην εφηβεία
- Η άρθρωση γίνεται επώδυνη
- Η οστεοτομία αλλάζει τη μηχανική της άρθρωσης και ανακουφίζει από τα συμπτώματα

“ΤΡΑΠΕΖΟΕΙΔΗΣ ΟΣΤΕΟΤΟΜΙΑ ΚΛΕΙΣΤΗΣ ΓΩΝΙΑΣ» ΒΡΑΧΥΝΣΗ + ΑΝΥΨΩΣΗ ΜΤ



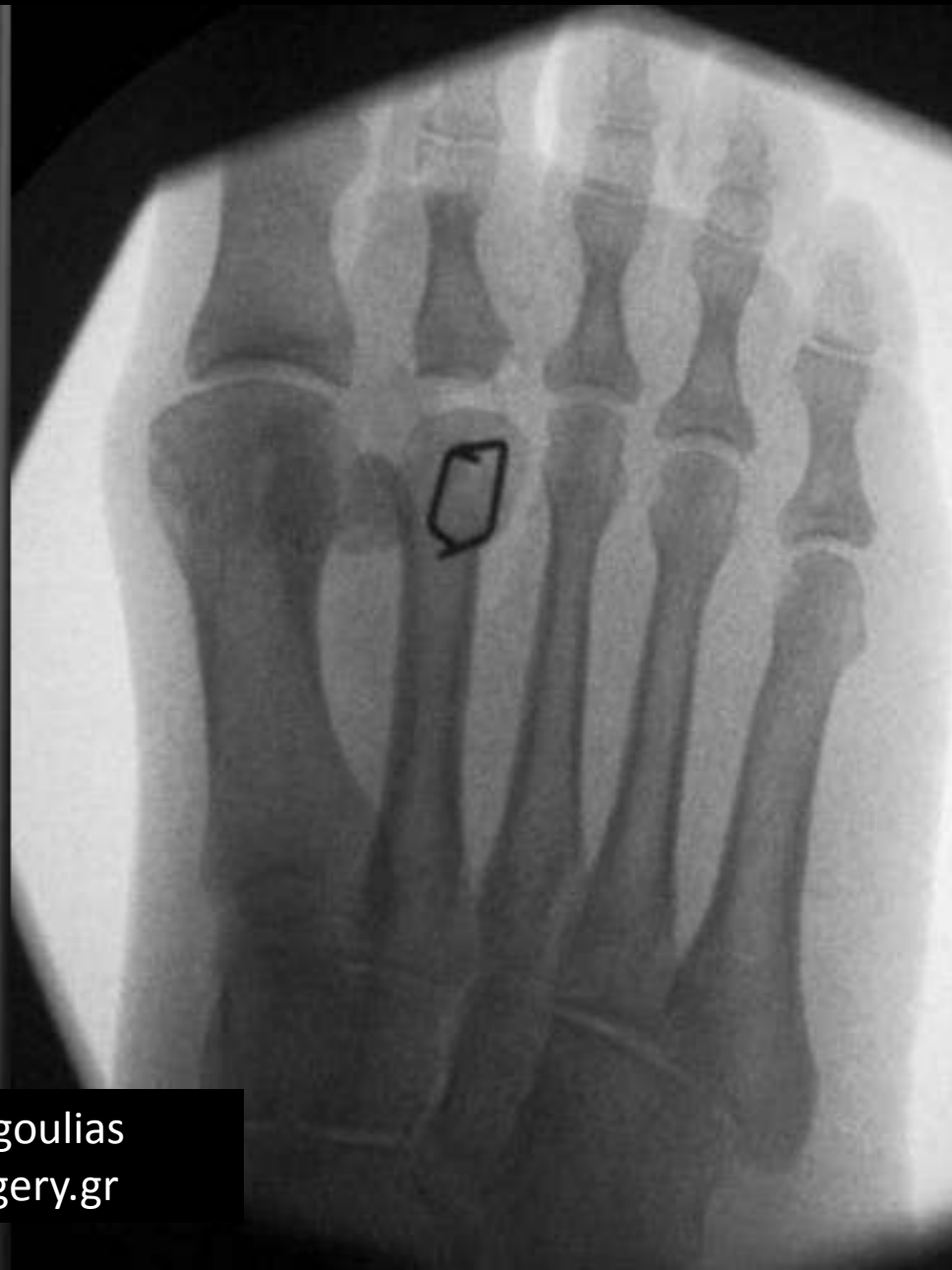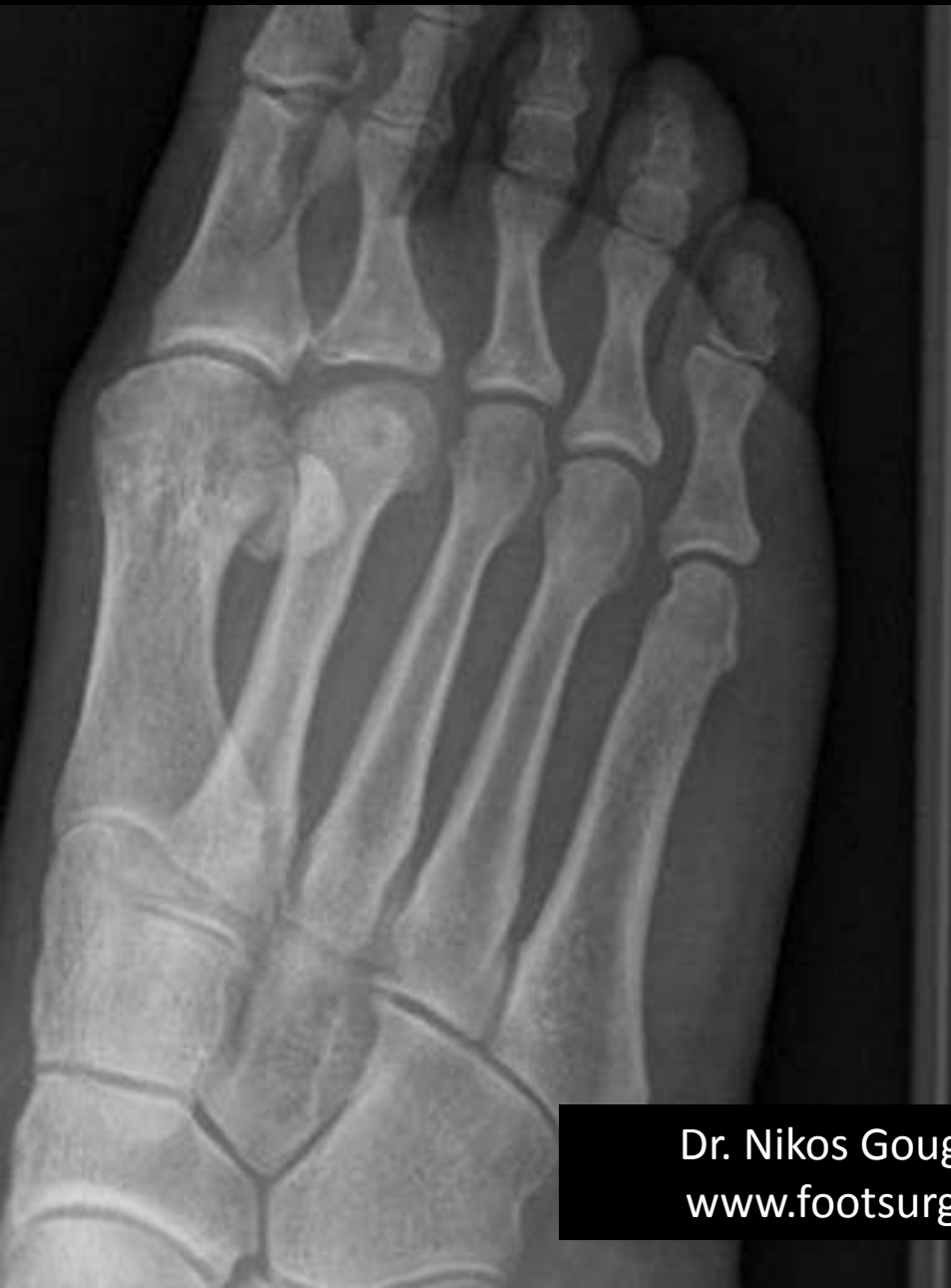Dr. Nikos Gougoulis
www.footsurgery.gr

“ΤΡΑΠΕΖΟΕΙΔΗΣ ΟΣΤΕΟΤΟΜΙΑ ΚΛΕΙΣΤΗΣ ΓΩΝΙΑΣ» ΒΡΑΧΥΝΣΗ + ΑΝΥΨΩΣΗ ΜΤ

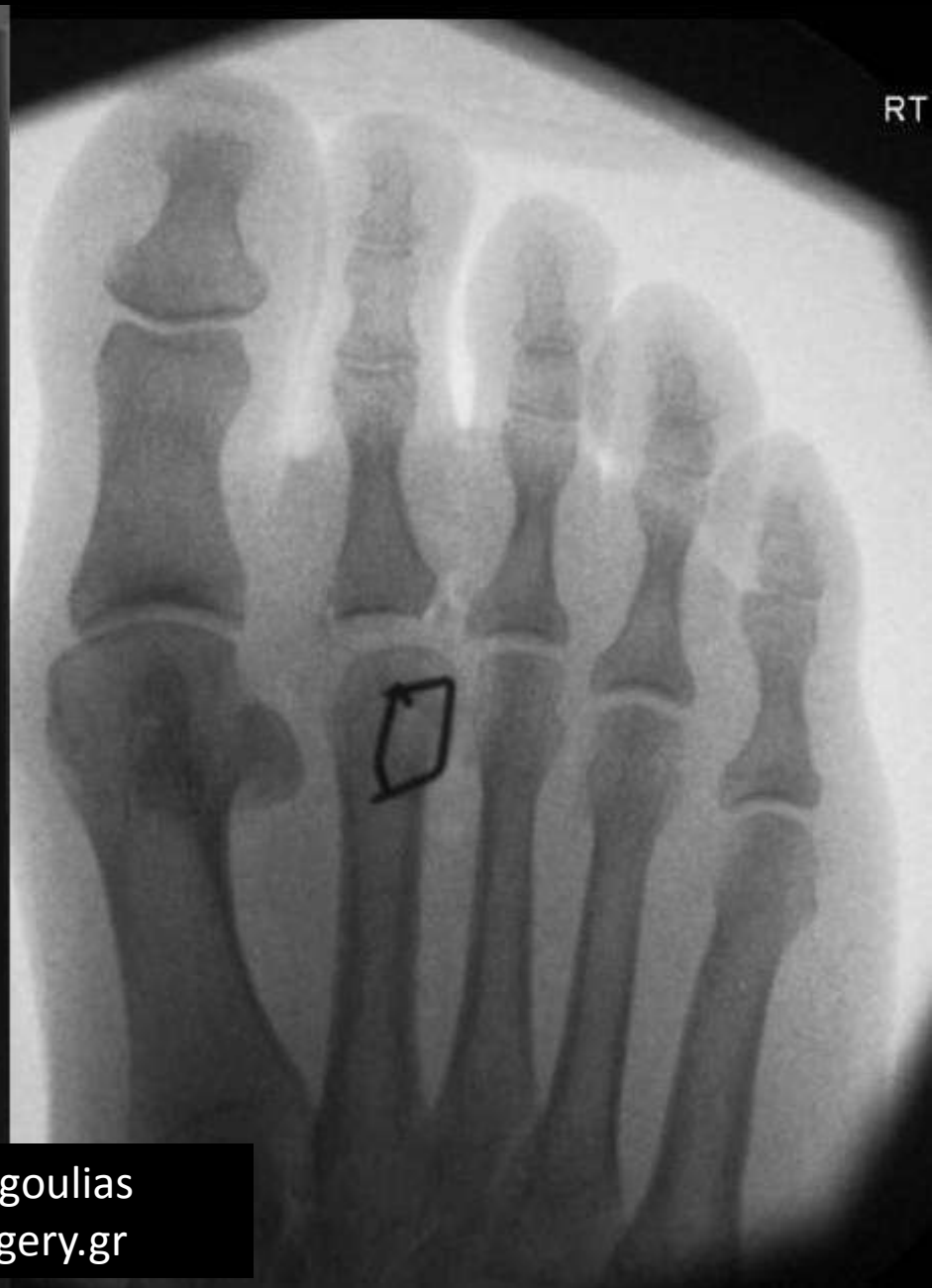
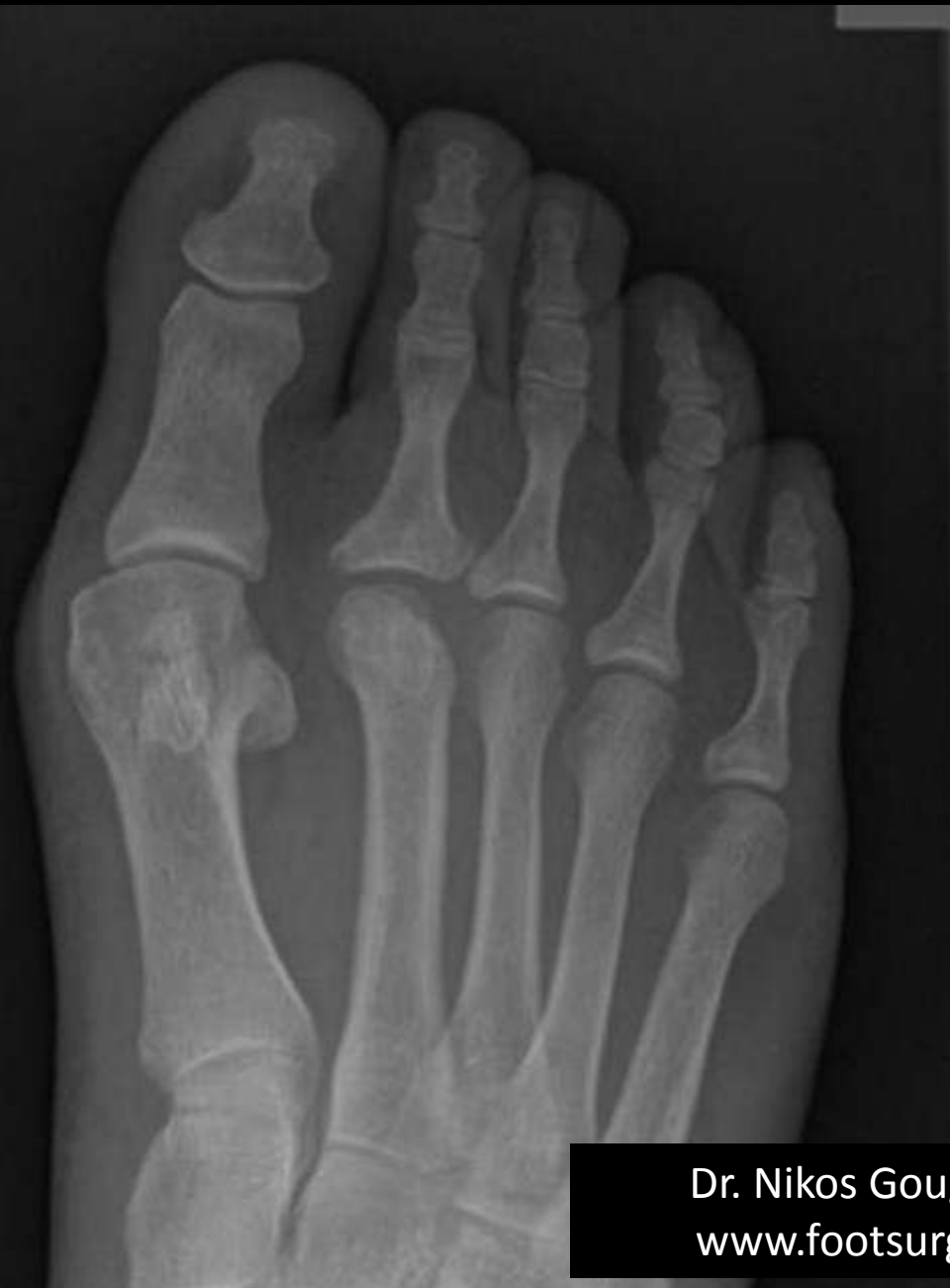
Dr. Nikos Gougoulas
www.footsurgery.gr

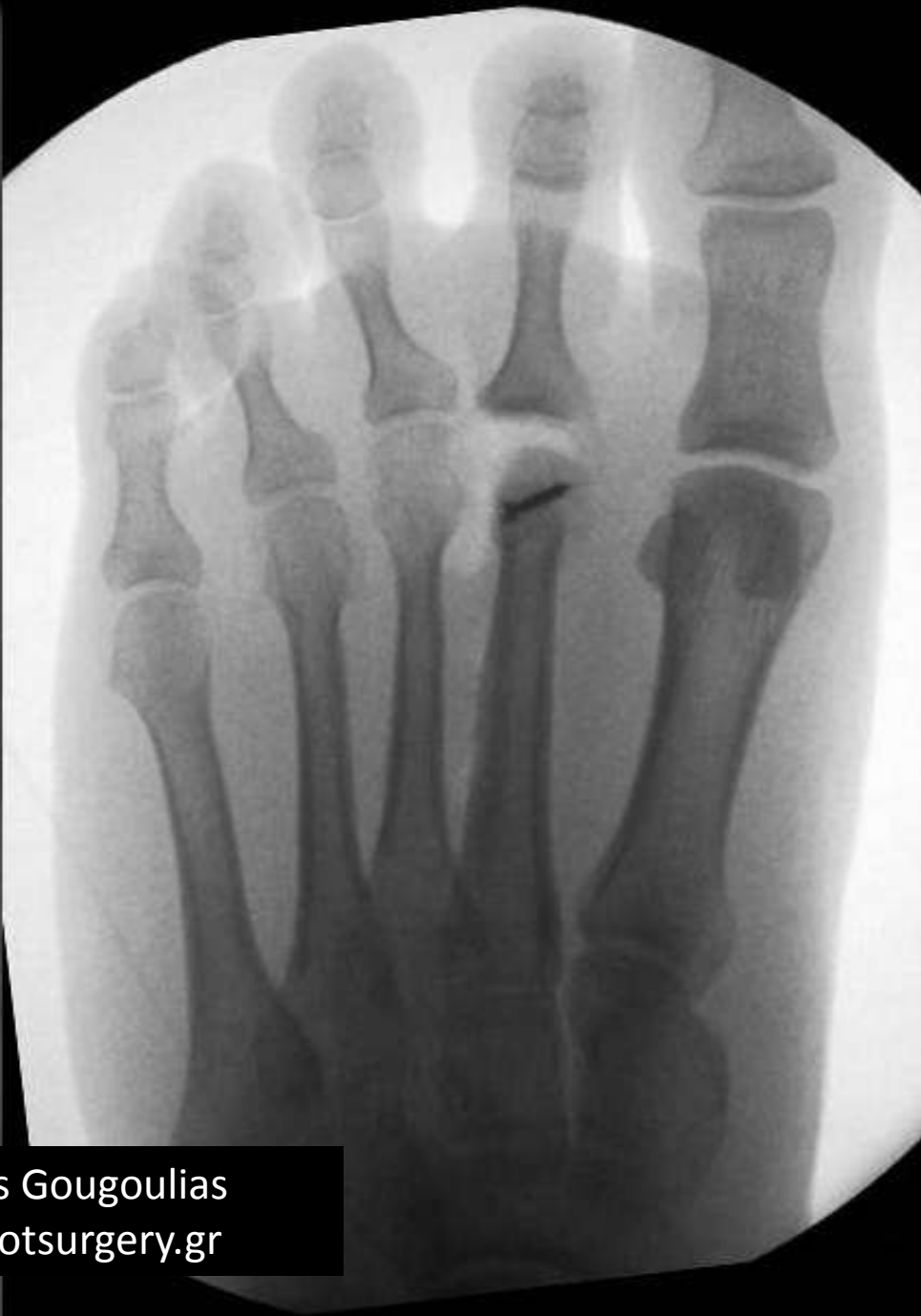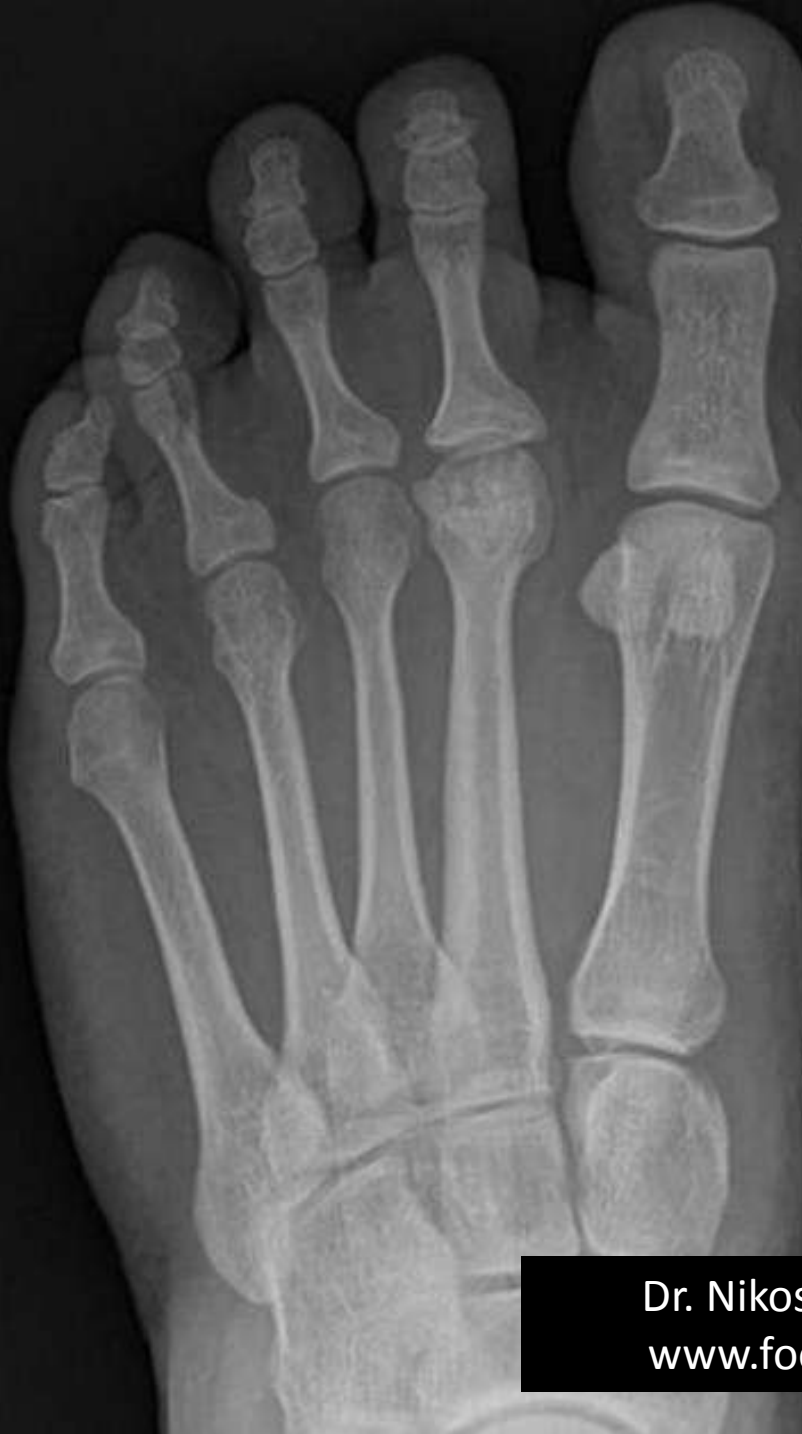Οστεοτομία ανακατασκευής της κεφαλής του ΜΤ



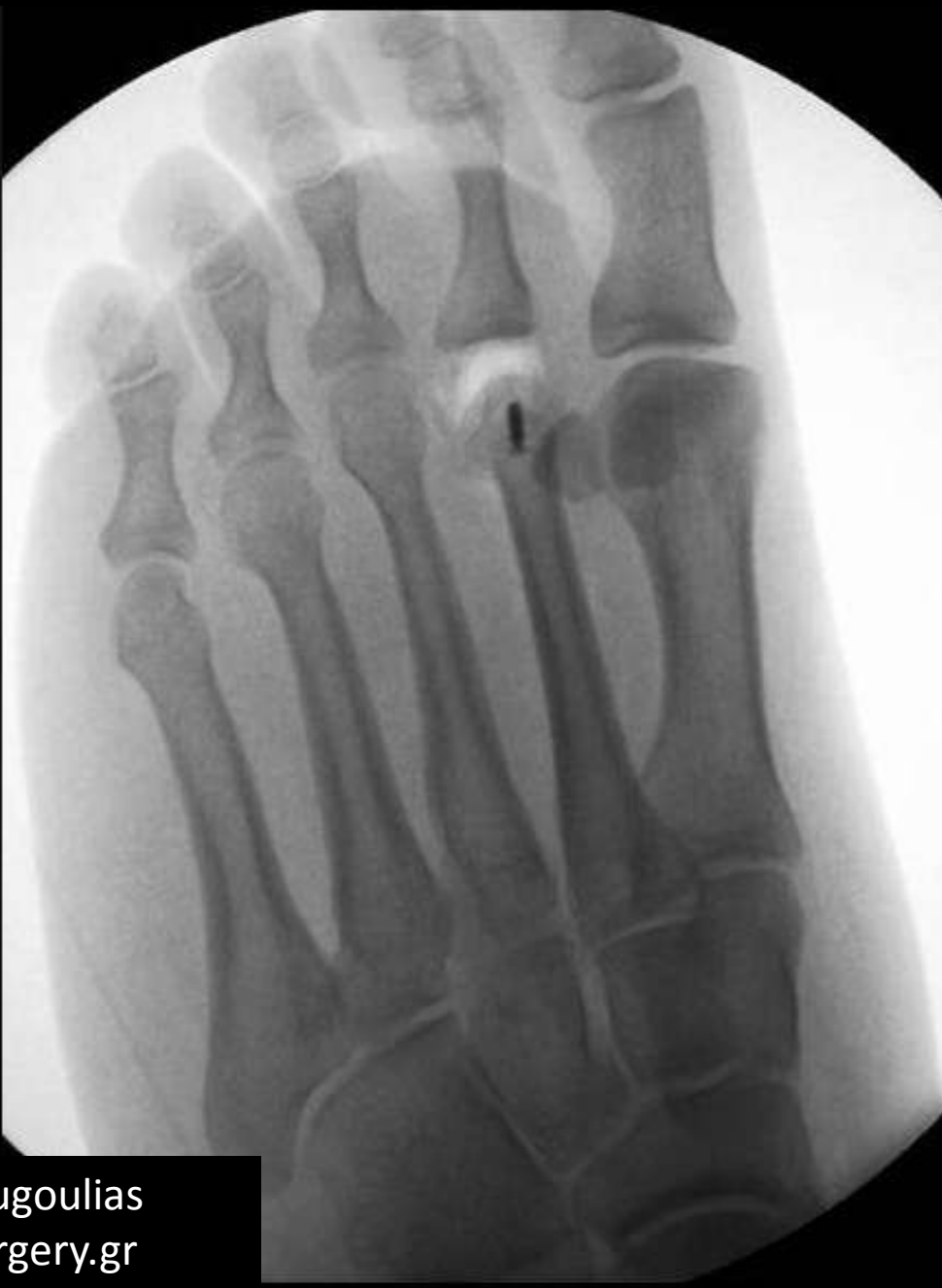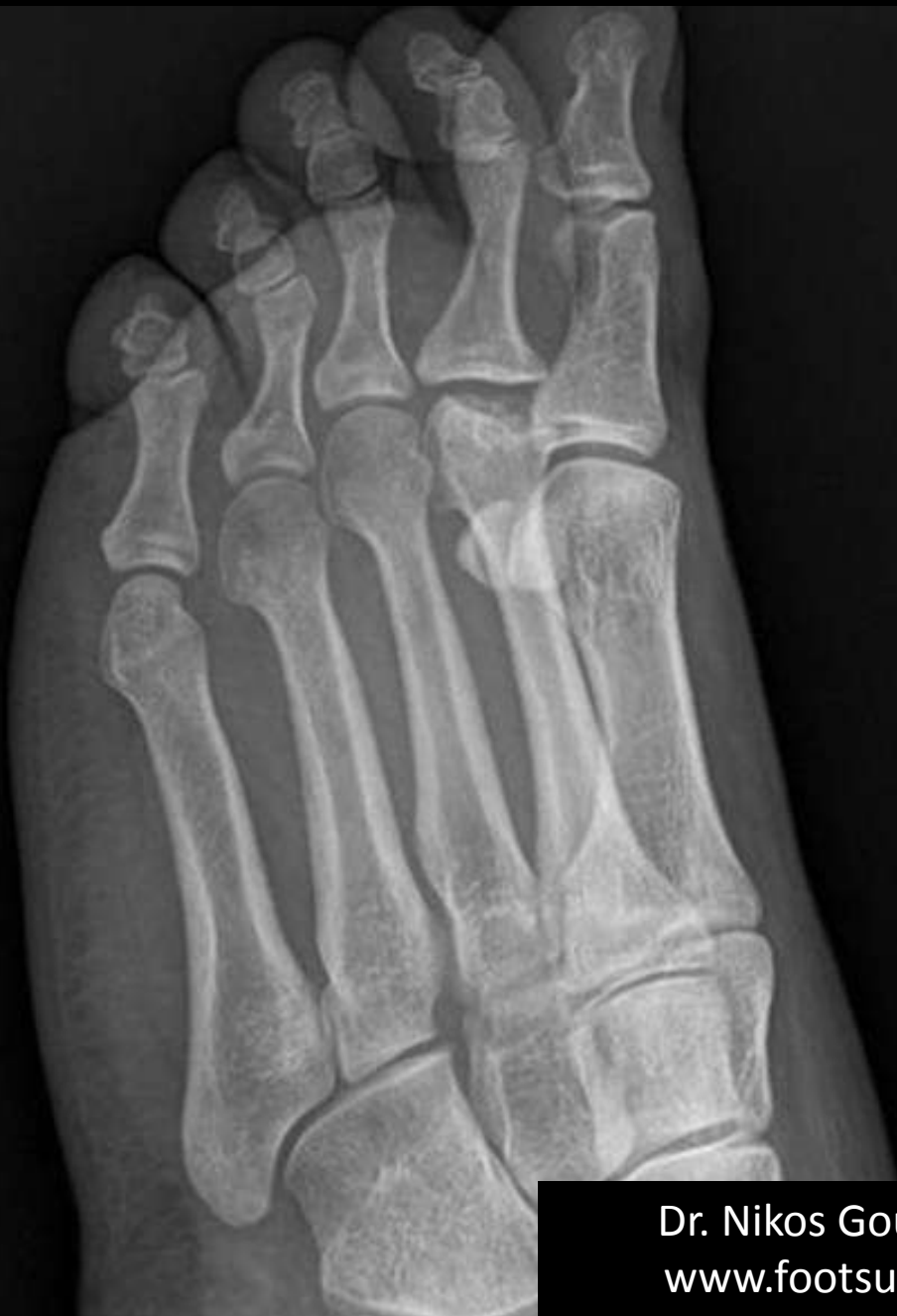Dr. Nikos Gougoulis
www.footsurgery.gr



Dr. Nikos Gougoulias
www.footsurgery.gr



Dr. Nikos Gougoulis
www.footsurgery.gr



Dr. Nikos Gougoulas
www.footsurgery.gr