

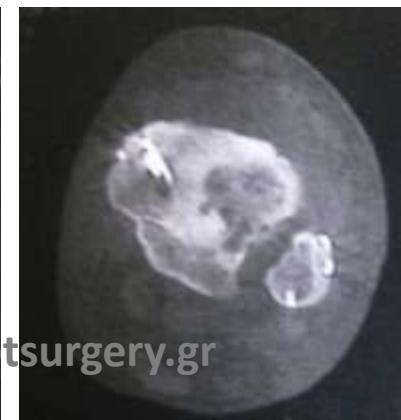
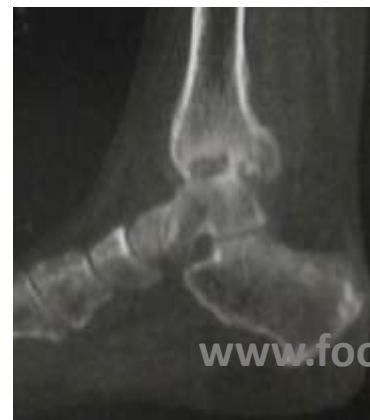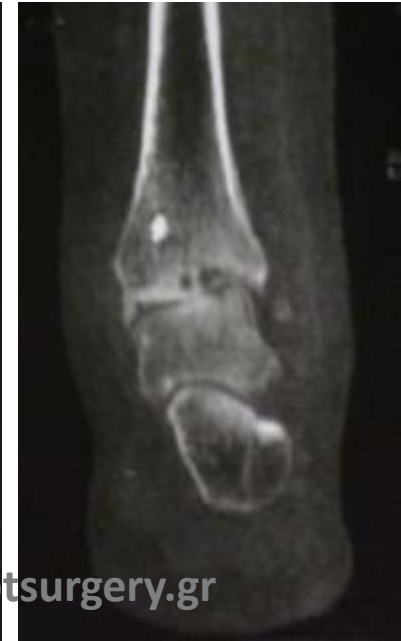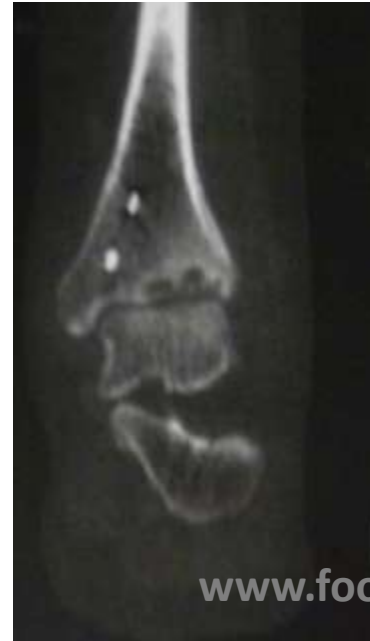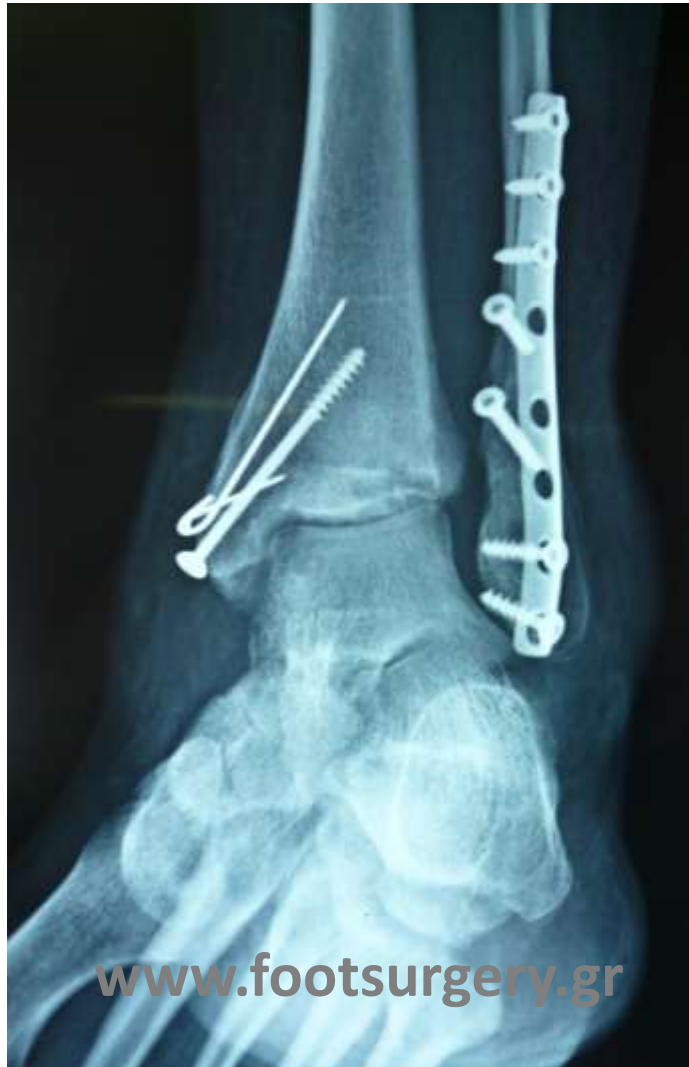ΟΣΤΕΟΤΟΜΙΑ ΠΕΡΙΦΕΡΙΚΗΣ ΚΝΗΜΗΣ ΓΙΑ ΑΡΧΟΜΕΝΗ ΑΡΘΡΙΤΙΔΑ 2

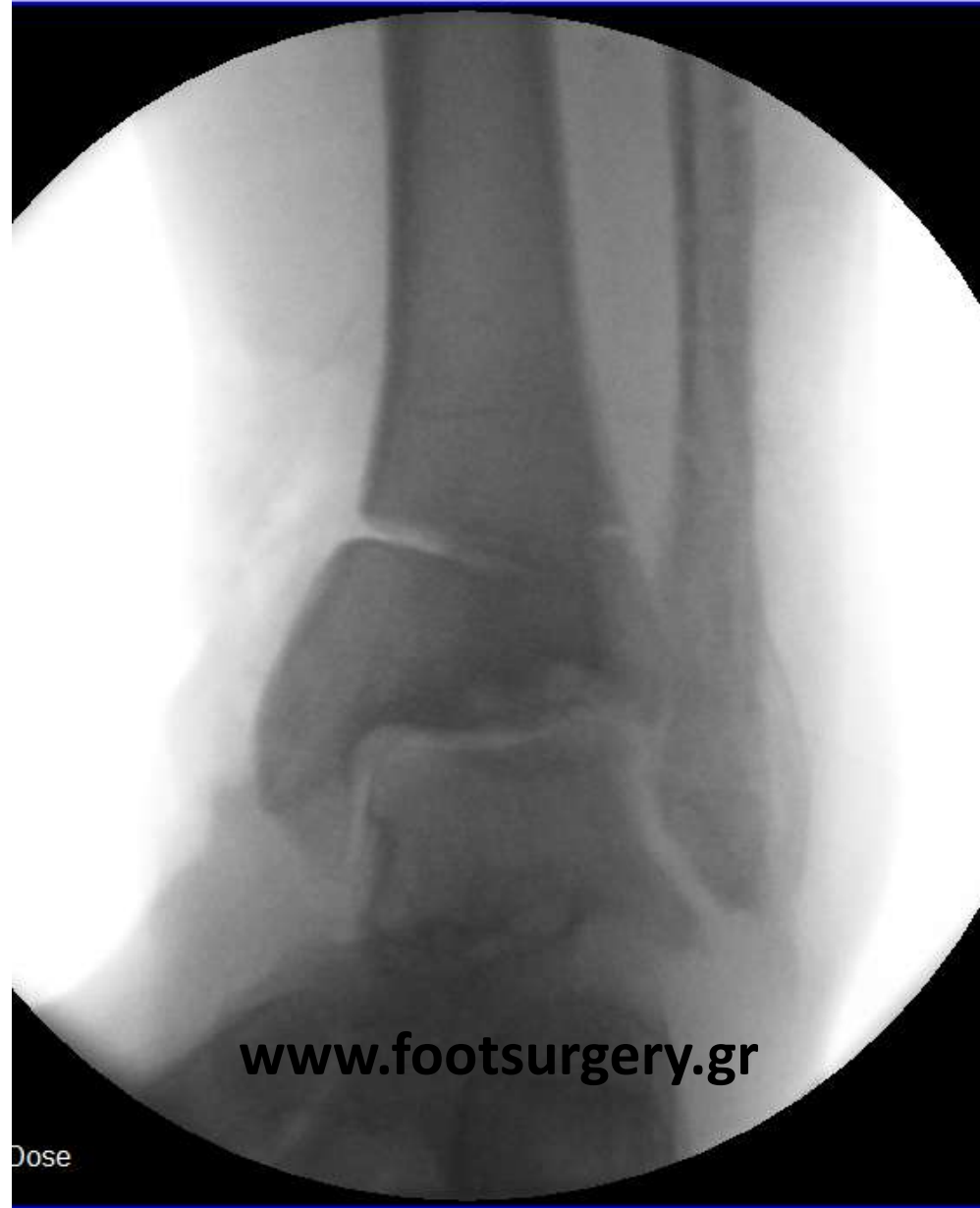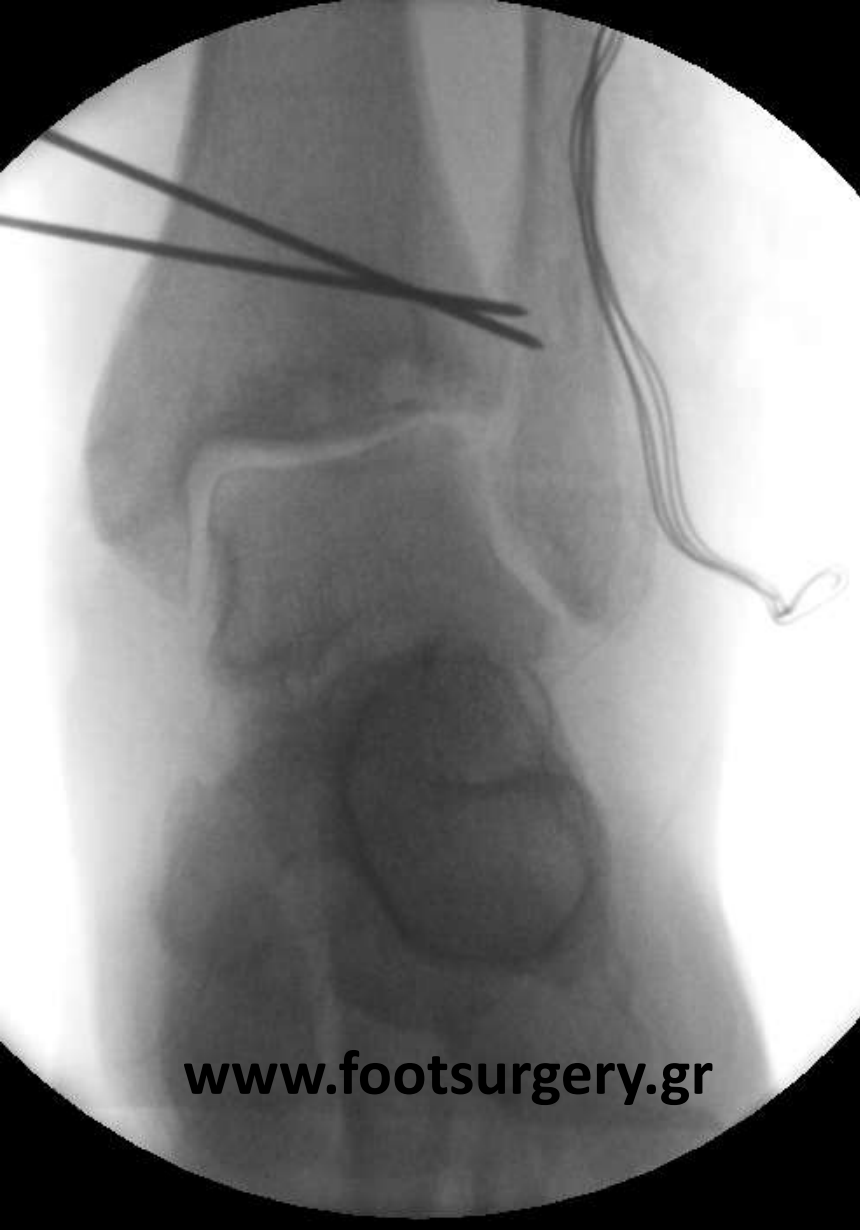Δρ. Νικόλαος Γκουγκουλιάς
Ορθοπαιδικός Χειρουργός
Διδάκτωρ Ιατρικής Α.Π.Θ.

Consultant Orthopaedic Surgeon
Frimley Park Hospital, Surrey, UK

www.footsurgery.gr

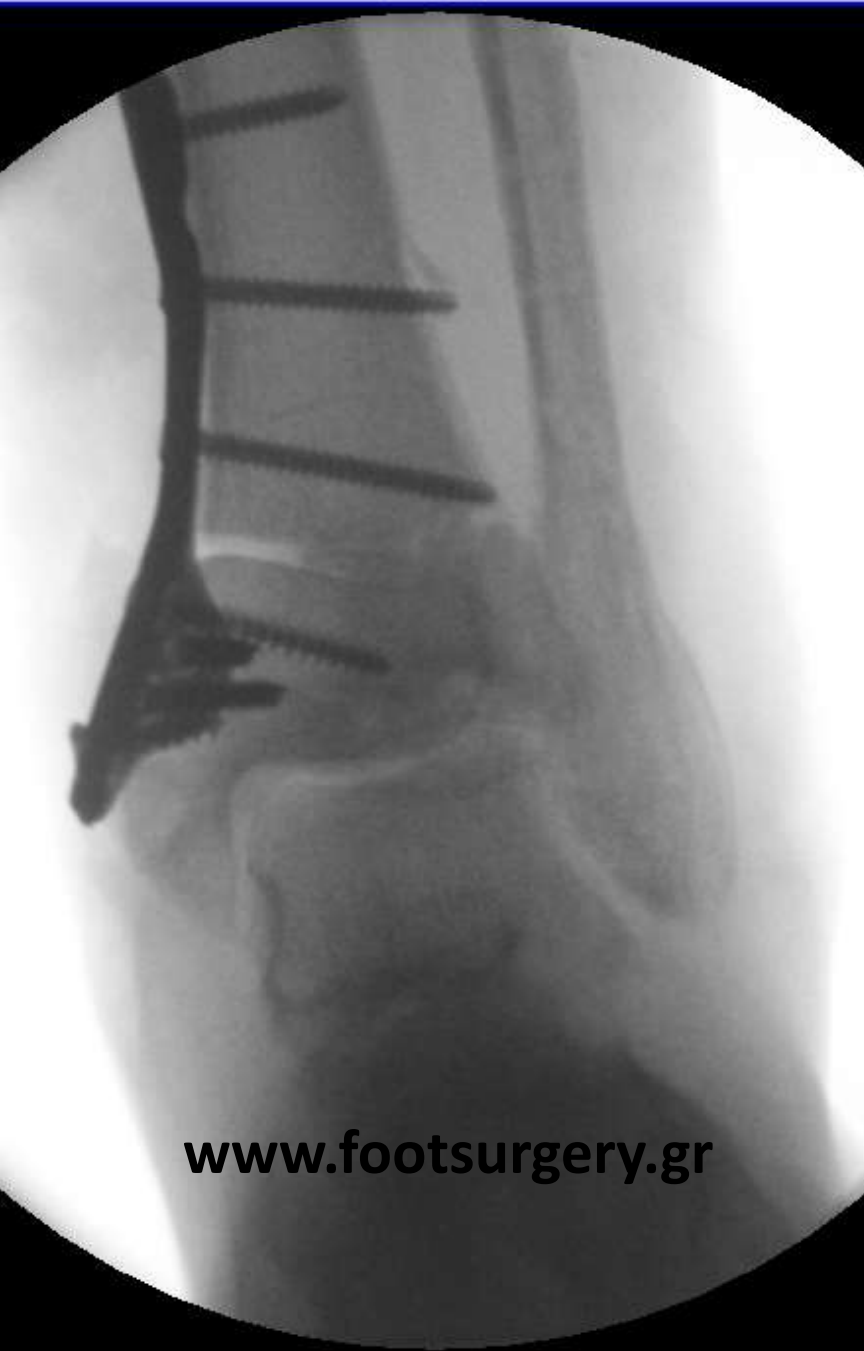Ασθενής 45 ετών ανέπτυξε αρθρικές αλλοιώσεις
στην ποδοκνημική μετά από οστεοσύνθεση
τρισφύριου κατάγματος



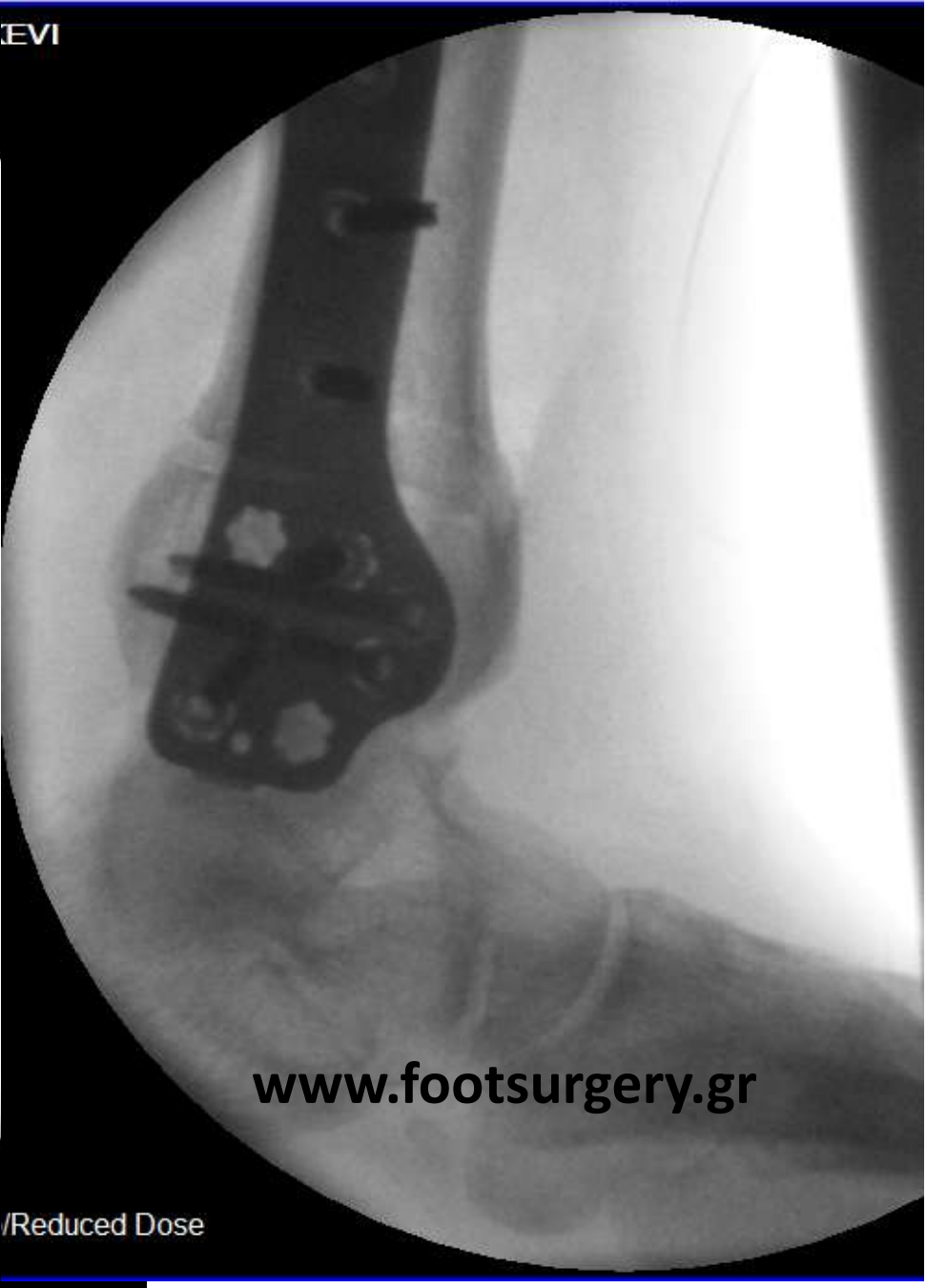


Έγινε αρθροσκόπηση και καθαρισμός της άρθρωσης και κατόπιν αφαίρεση υλικών και διεπίπεδη οστεοτομία ραιβοποίησης της κνήμης

EVI



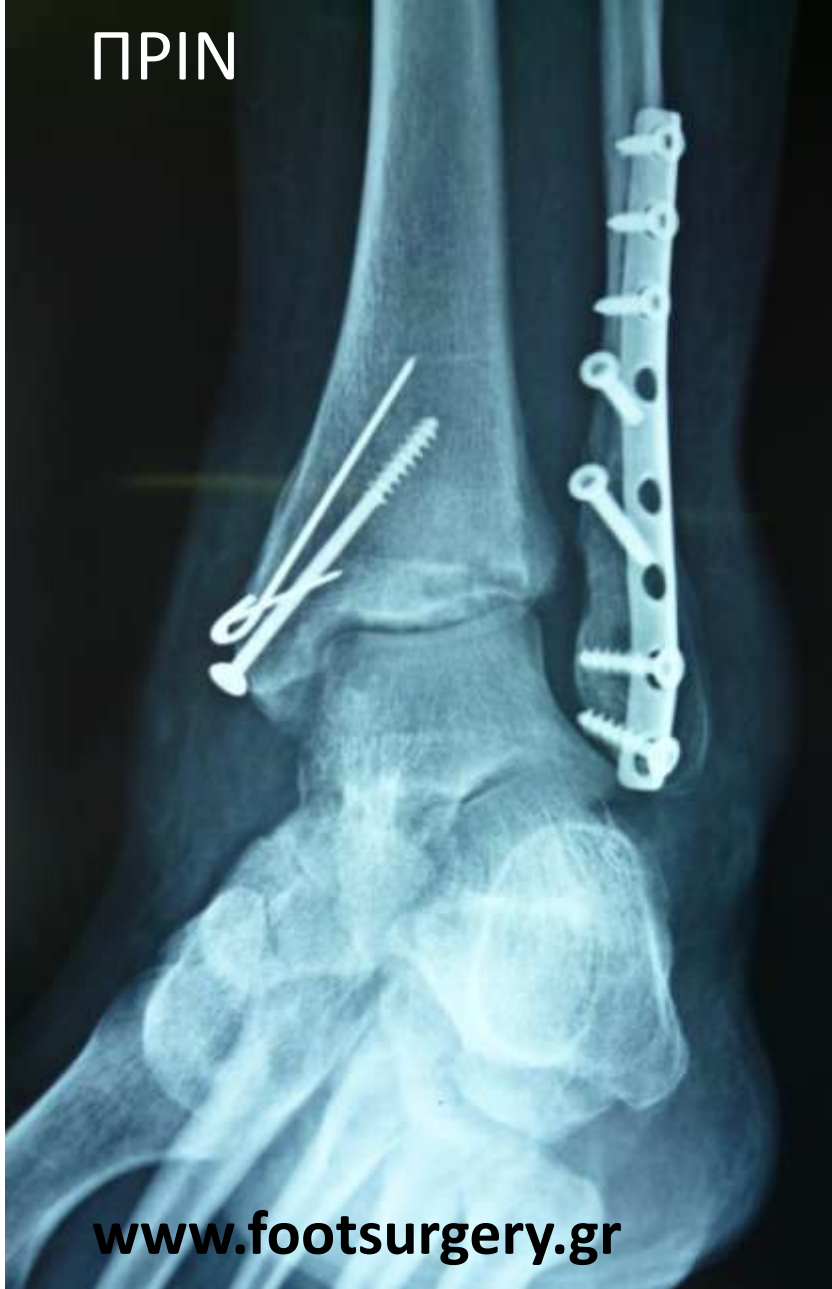www.footsurgery.gr



www.footsurgery.gr

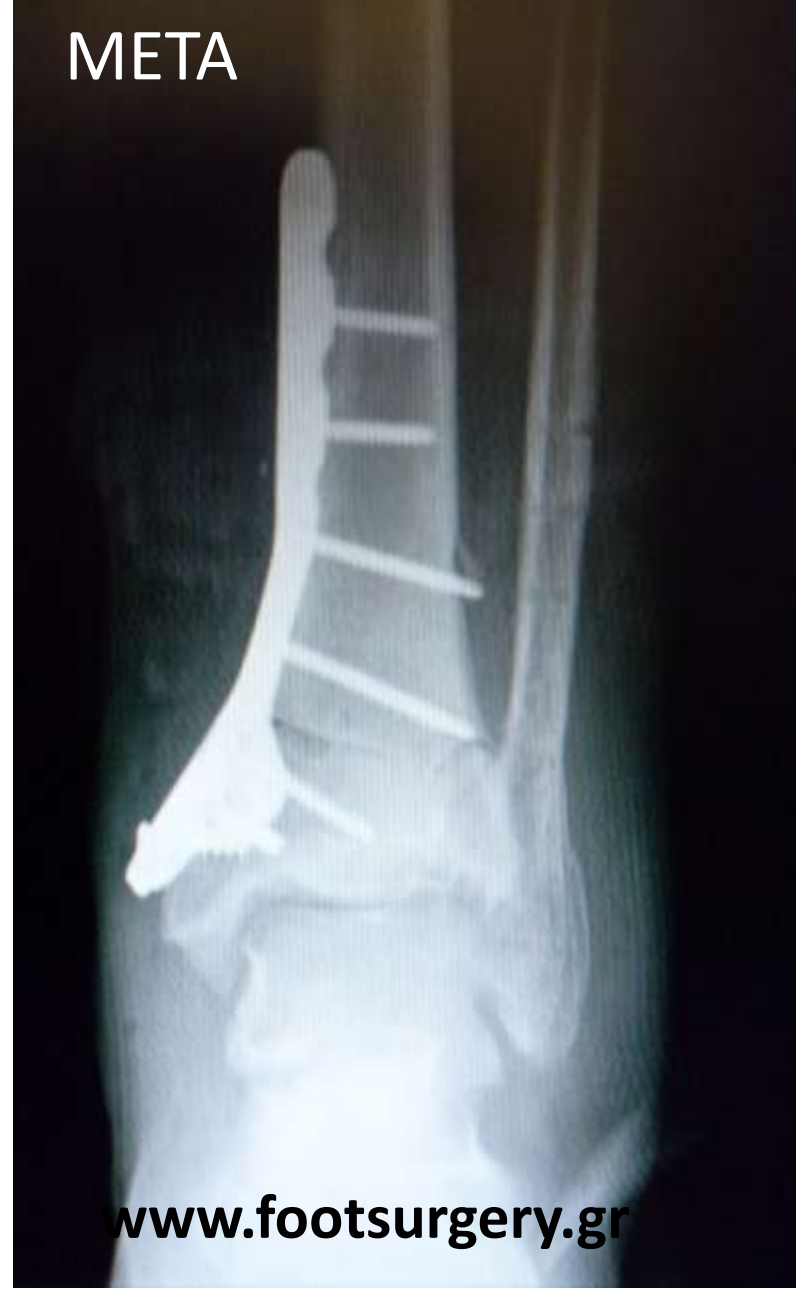/Reduced Dose

ΠΡΙΝ



www.footsurgery.gr

ΜΕΤΑ



www.footsurgery.gr