

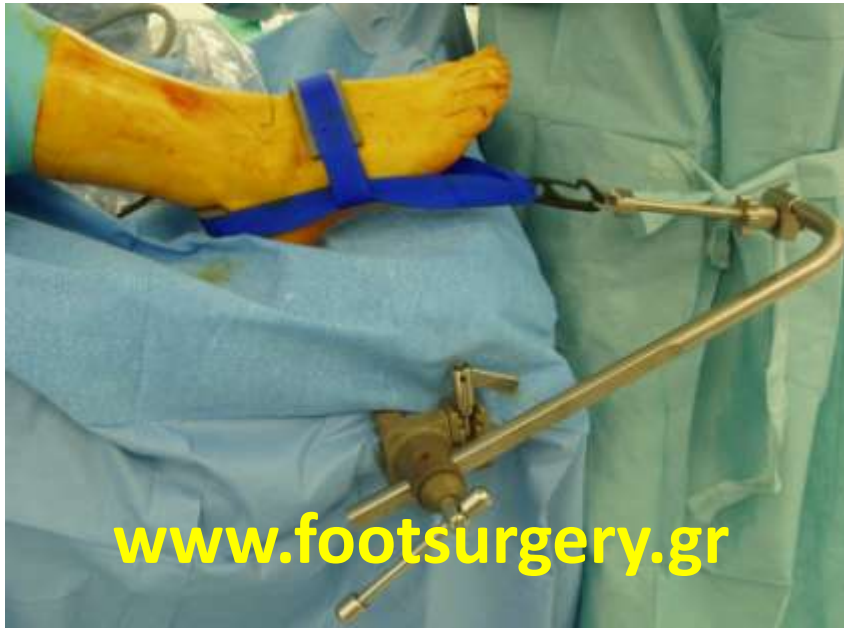**ΑΡΘΡΟΣΚΟΠΙΚΗ ΑΡΘΡΟΔΕΣΗ
ΠΟΔΟΚΝΗΜΙΚΗΣ
για αντιμετώπιση αρθρίτιδας**

Δρ. Νικόλαος Γκουγκουλιάς
Ορθοπαιδικός Χειρουργός
Διδάκτωρ Ιατρικής Α.Π.Θ.

Consultant Orthopaedic Surgeon
Frimley Park Hospital, Surrey, UK

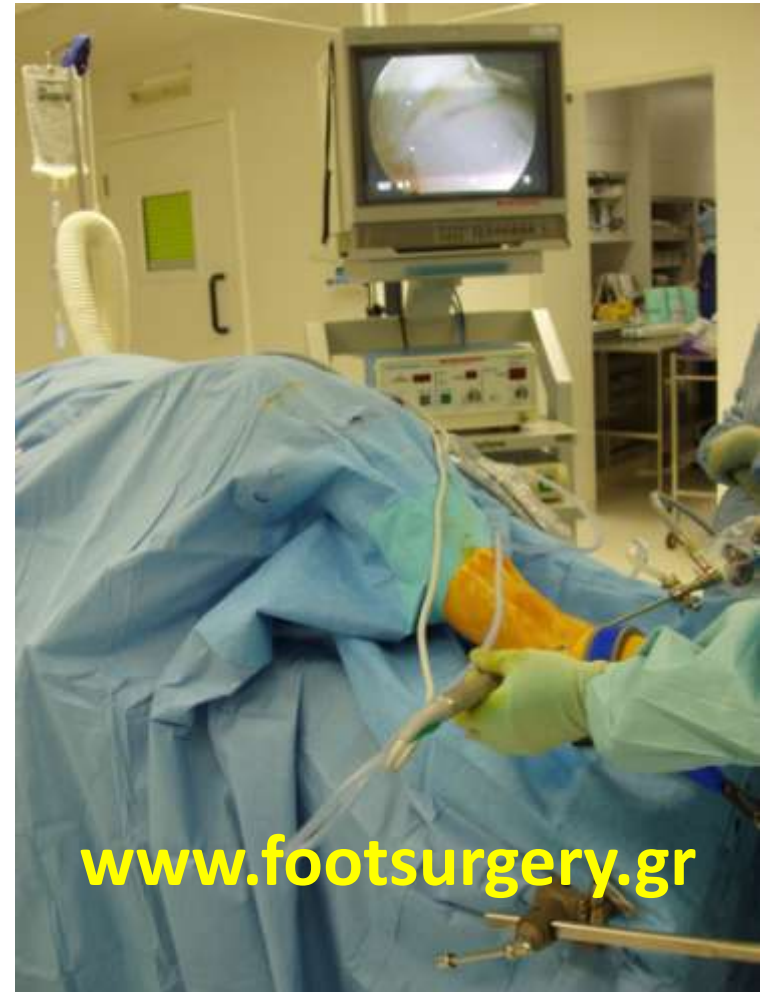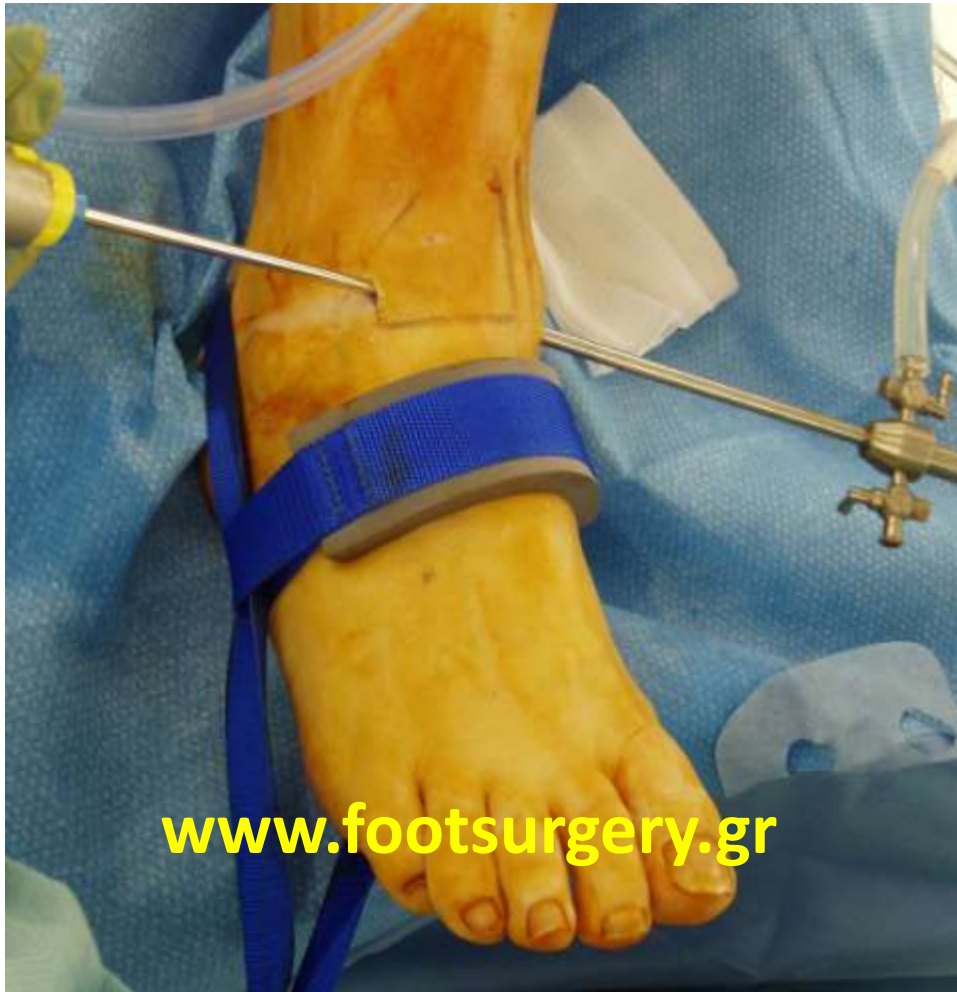www.footsurgery.gr

ΑΡΘΡΟΣΚΟΠΙΚΗ ΑΡΘΡΟΔΕΣΗ



- Η αρθρόδεση της ποδοκνημικής, αν και είναι μεγάλη επέμβαση, μπορεί σήμερα να γίνει με πολύ μικρές τομές – αρθροσκοπικά.

ΑΡΘΡΟΣΚΟΠΙΚΗ ΑΡΘΡΟΔΕΣΗ



Dr. Nikos Gougoulas
www.footsurgery.gr

ΑΡΘΡΙΤΙΔΑ



**ΠΡΟΣΘΙΟ ΟΣΤΕΟΦΥΤΟ
ΚΝΗΜΗΣ**

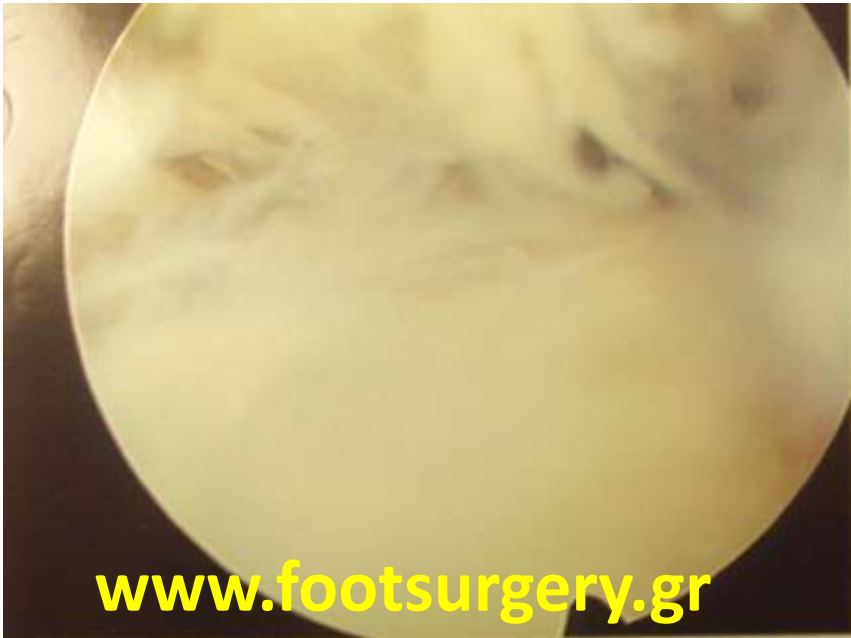www.footsurgery.gr



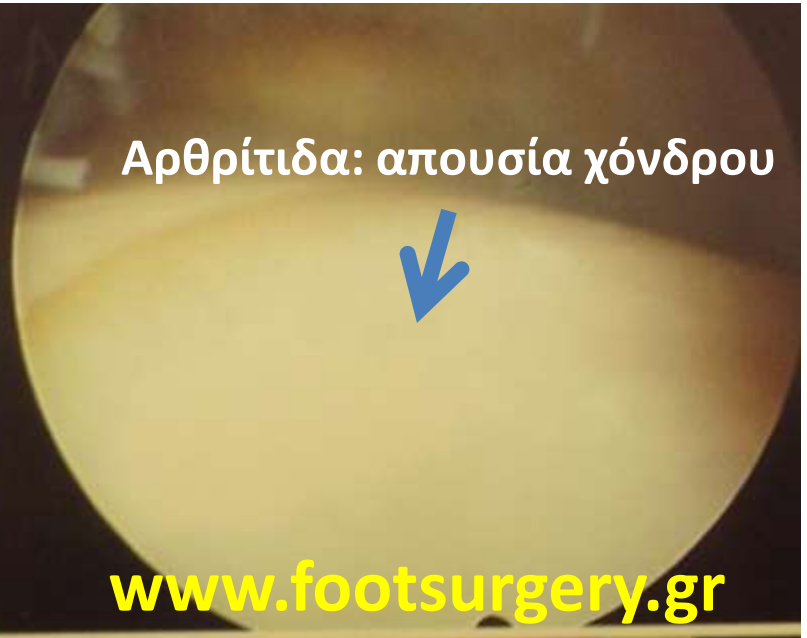**ΠΡΟΣΘΙΟ ΟΣΤΕΟΦΥΤΟ
ΚΝΗΜΗΣ**

www.footsurgery.gr

Dr. Nikos Gougoulis
www.footsurgery.gr

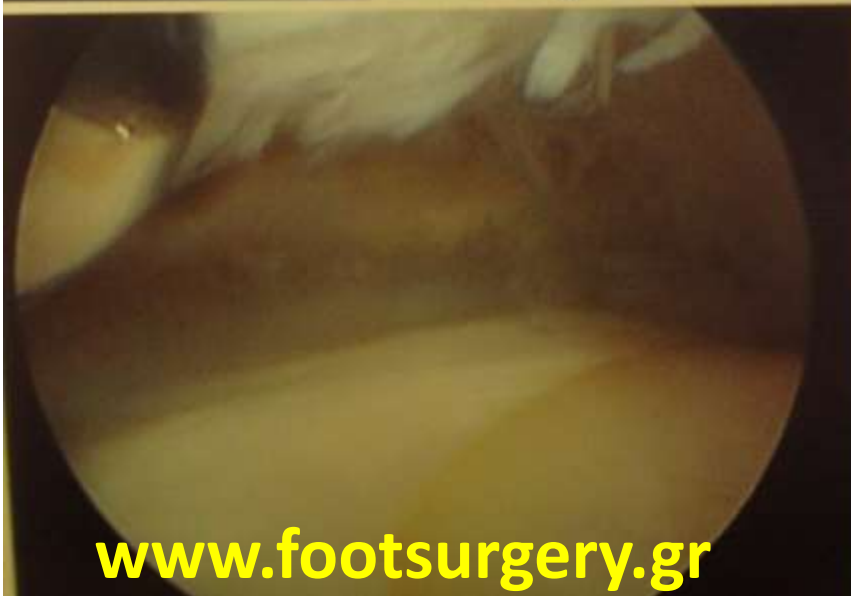

www.footsurgery.gr

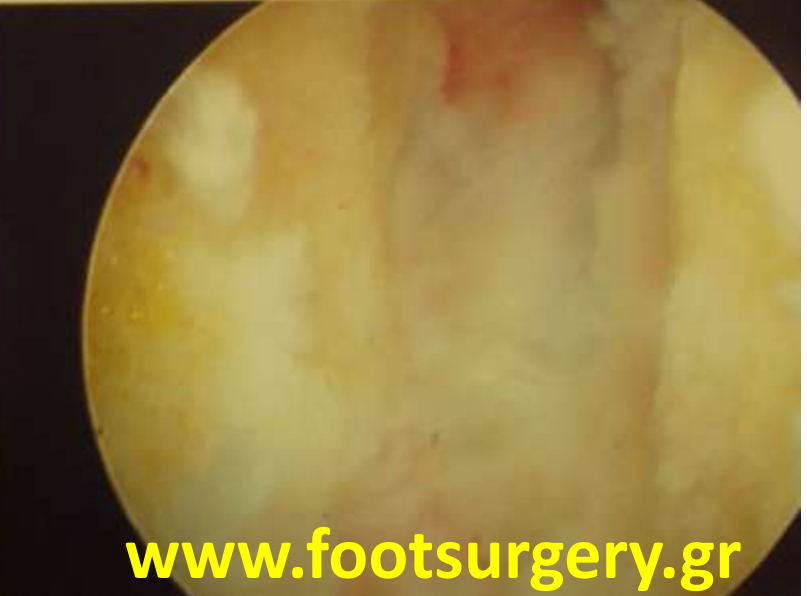

Αρθρίτιδα: απουσία χόνδρου

www.footsurgery.gr



www.footsurgery.gr

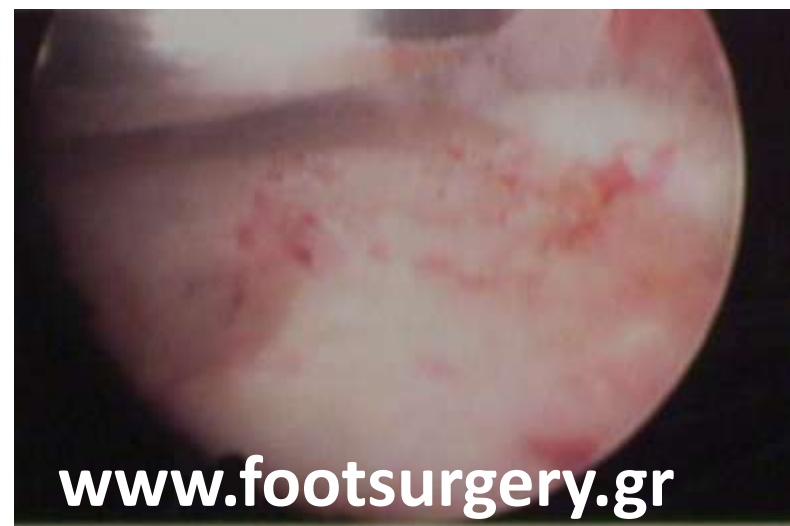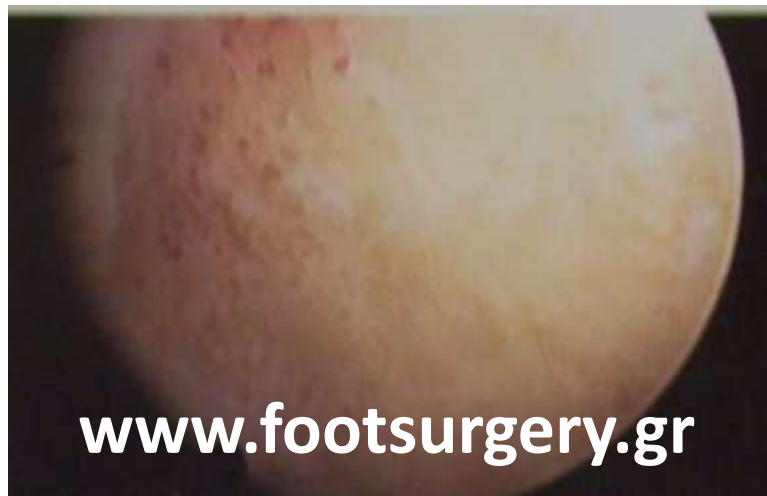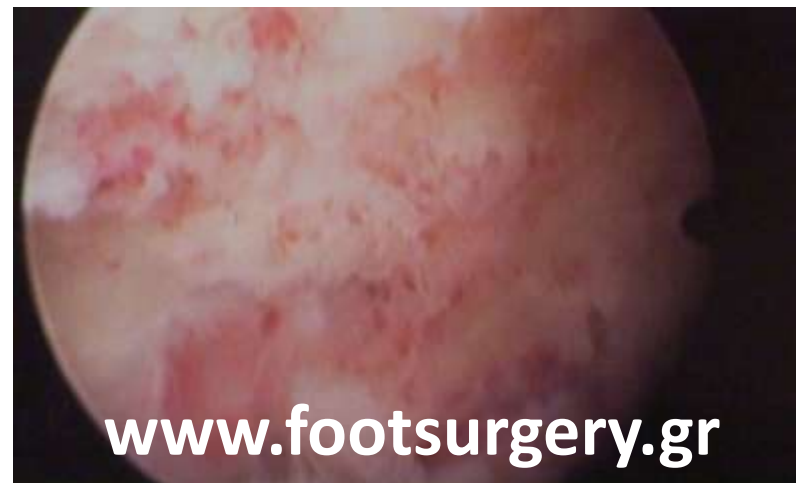


www.footsurgery.gr

ΠΡΟΕΤΟΙΜΑΣΙΑ ΑΡΘΡΙΚΩΝ ΕΠΙΦΑΝΕΙΩΝ ΑΡΘΡΟΣΚΟΠΙΚΑ

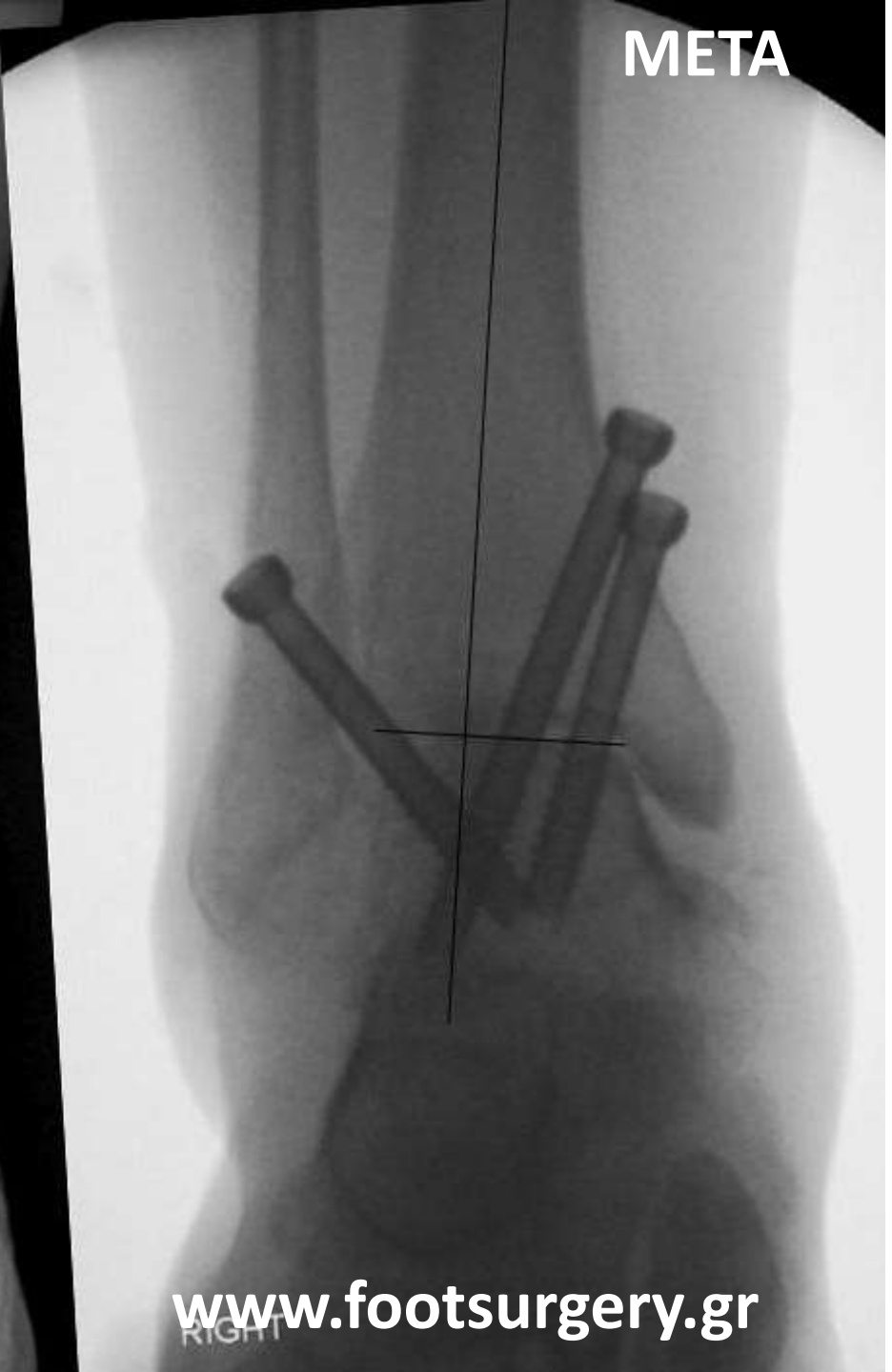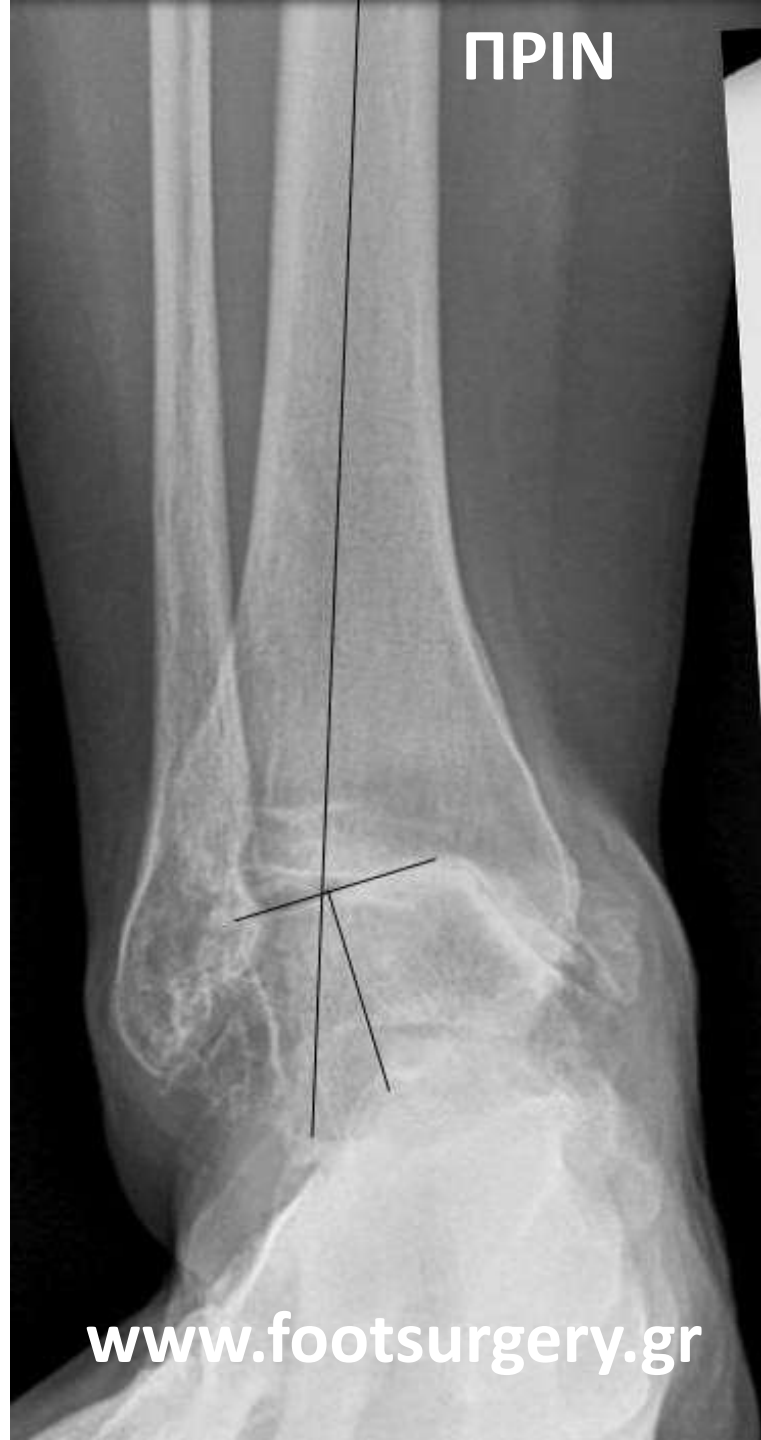- 4.5mm αρθροσκόπιο
- Shaver
- Bone burr

Dr. Nikos Gougoulis
www.footsurgery.gr



ΠΡΙΝ

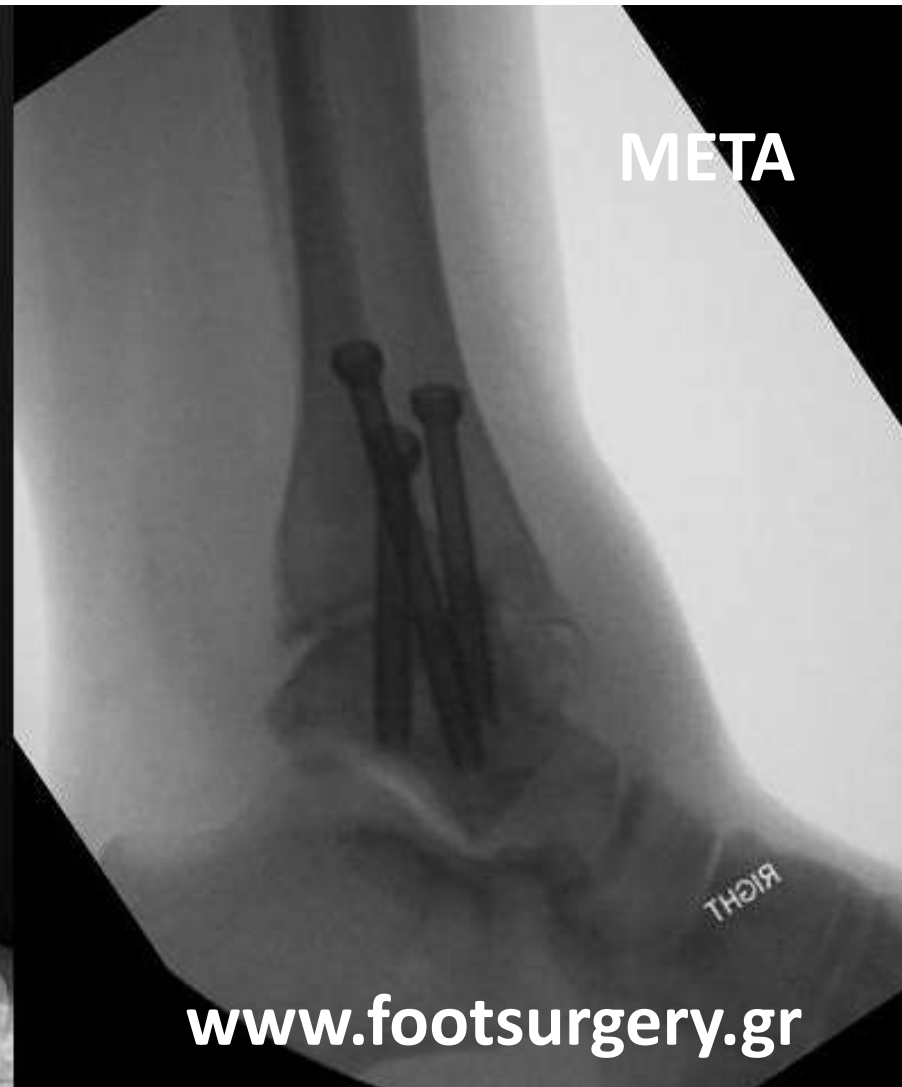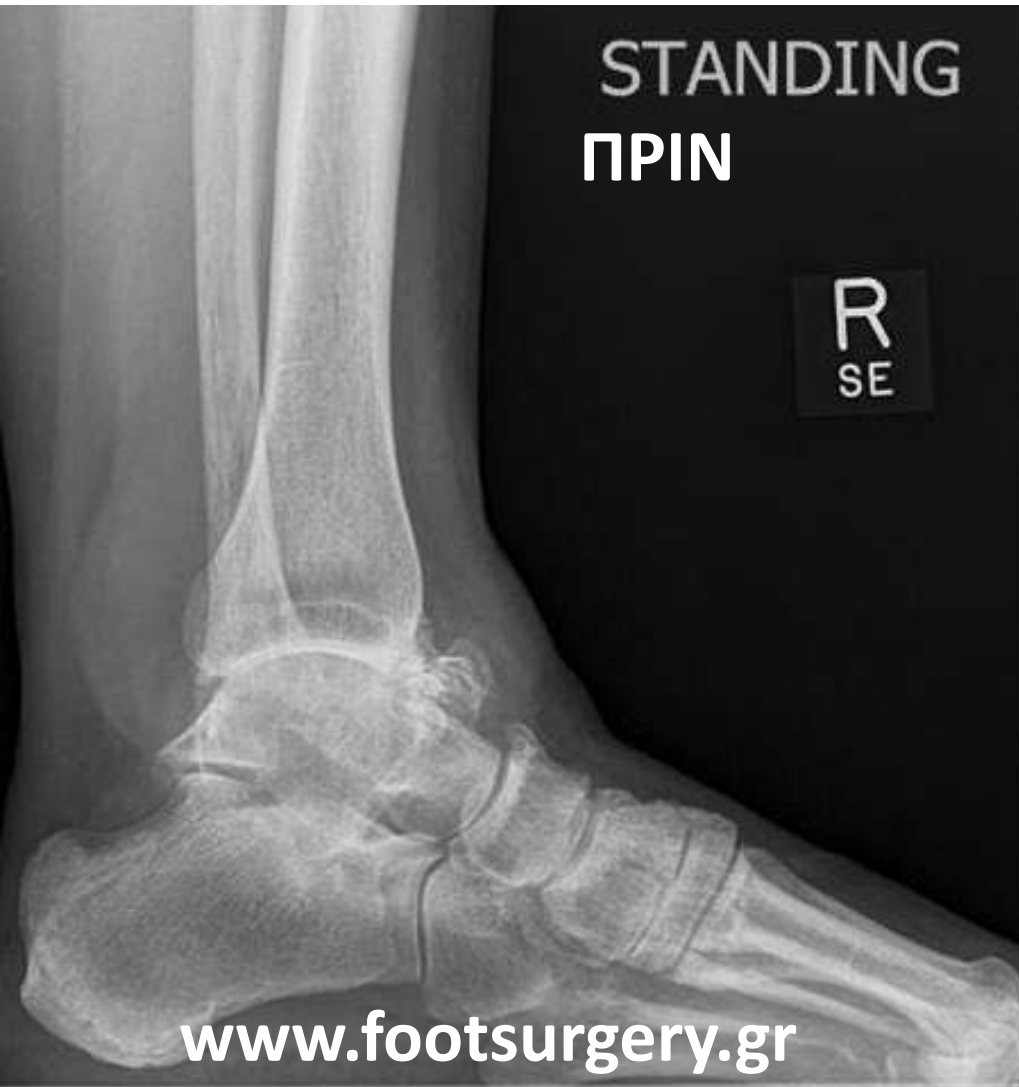ΜΕΤΑ



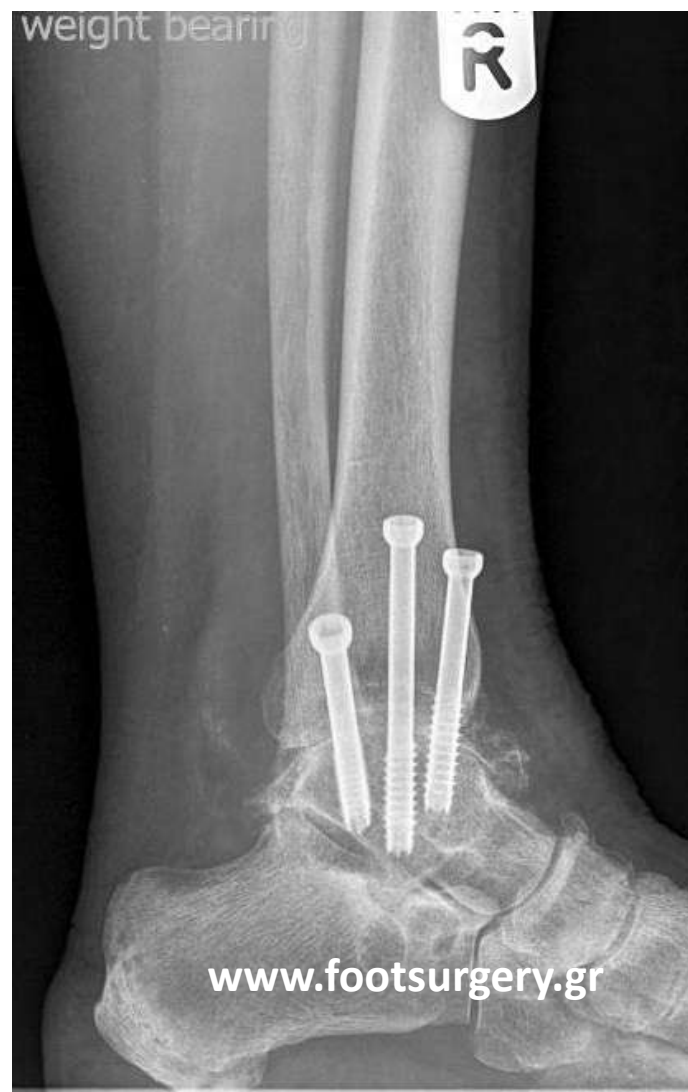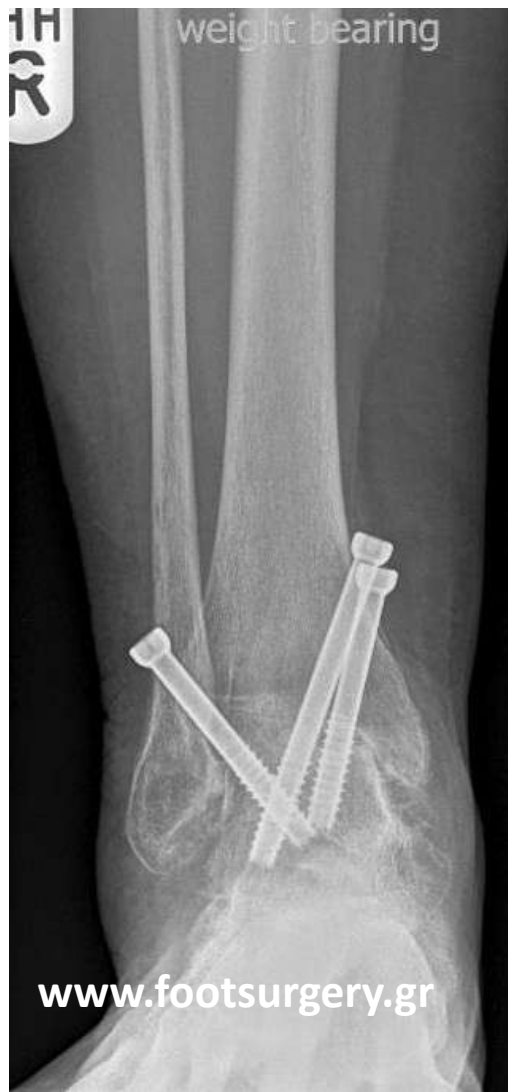www.footsurgery.gr

www.footsurgery.gr

RIGHT



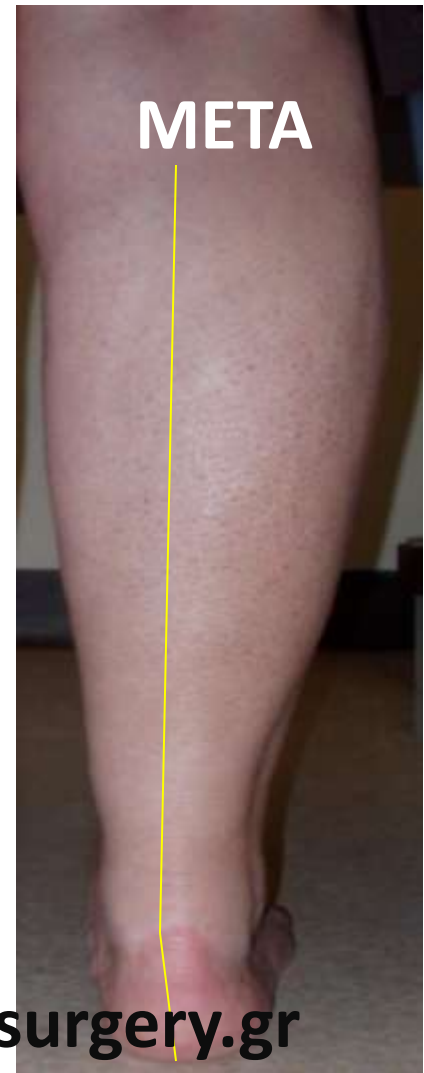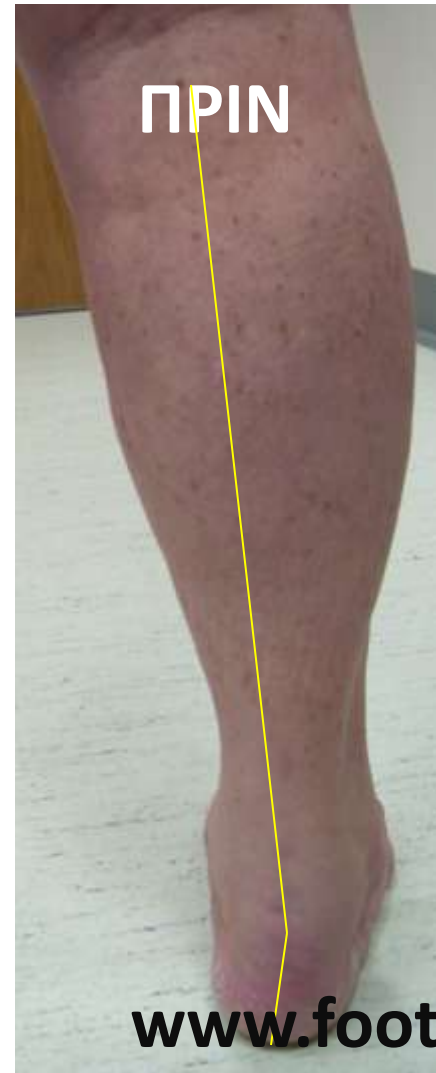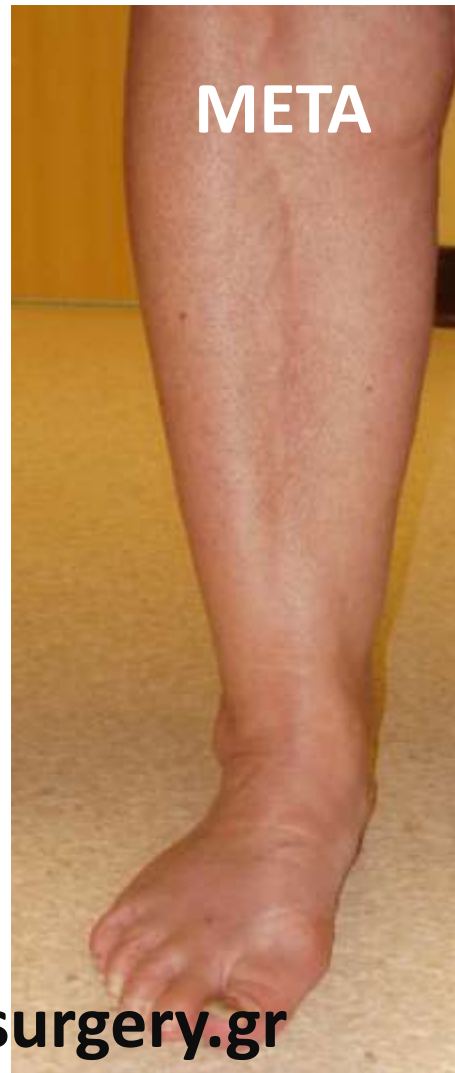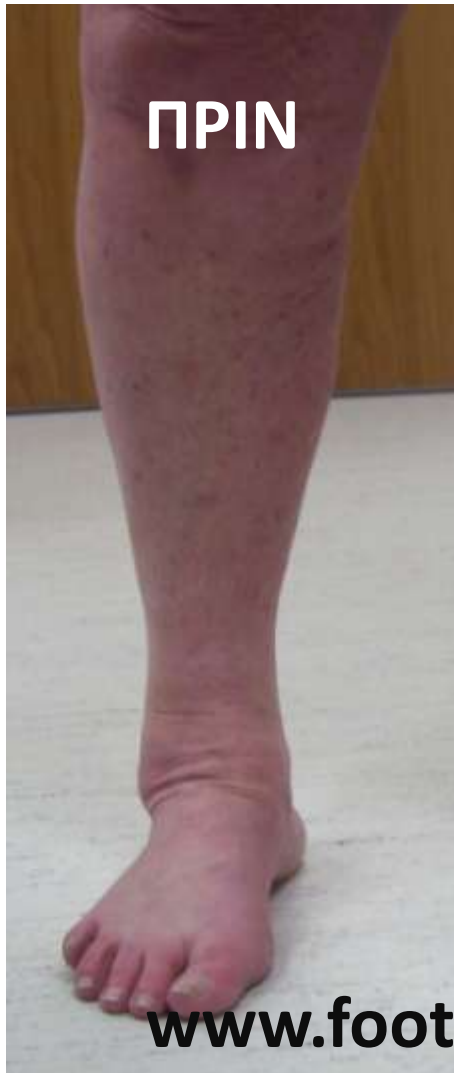3 μήνες

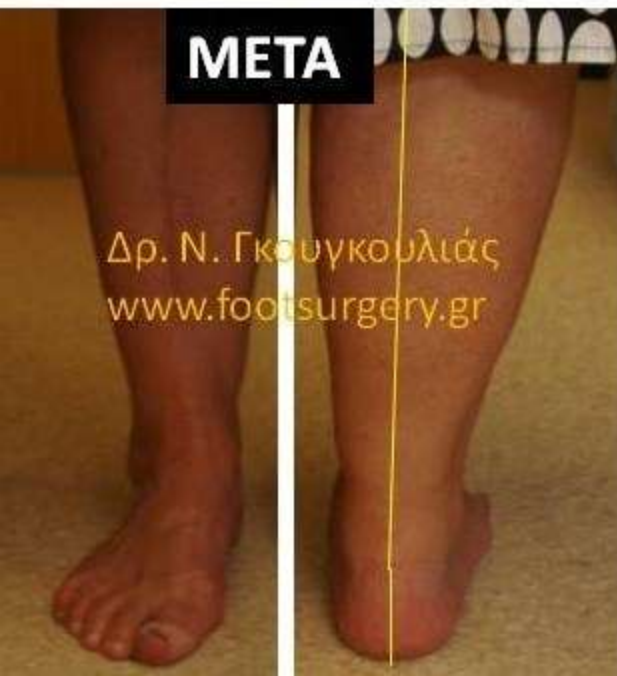
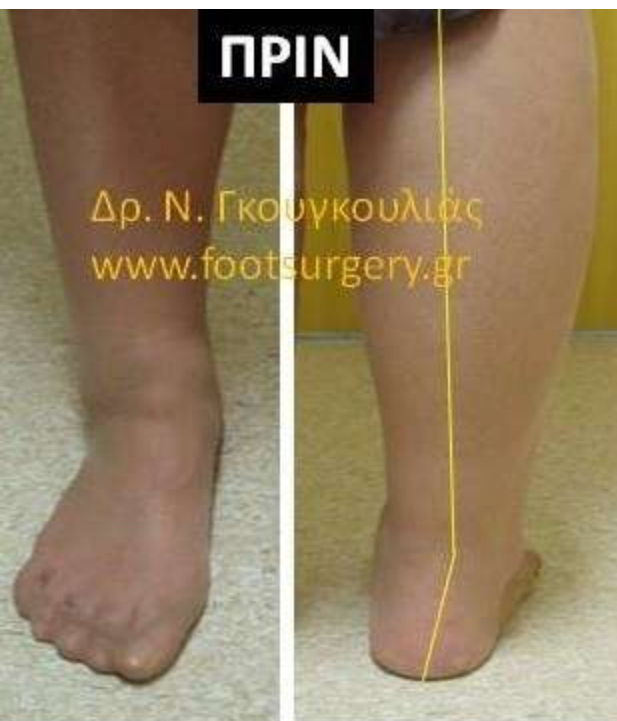
Dr. Nikos Gougoulas
www.footsurgery.gr

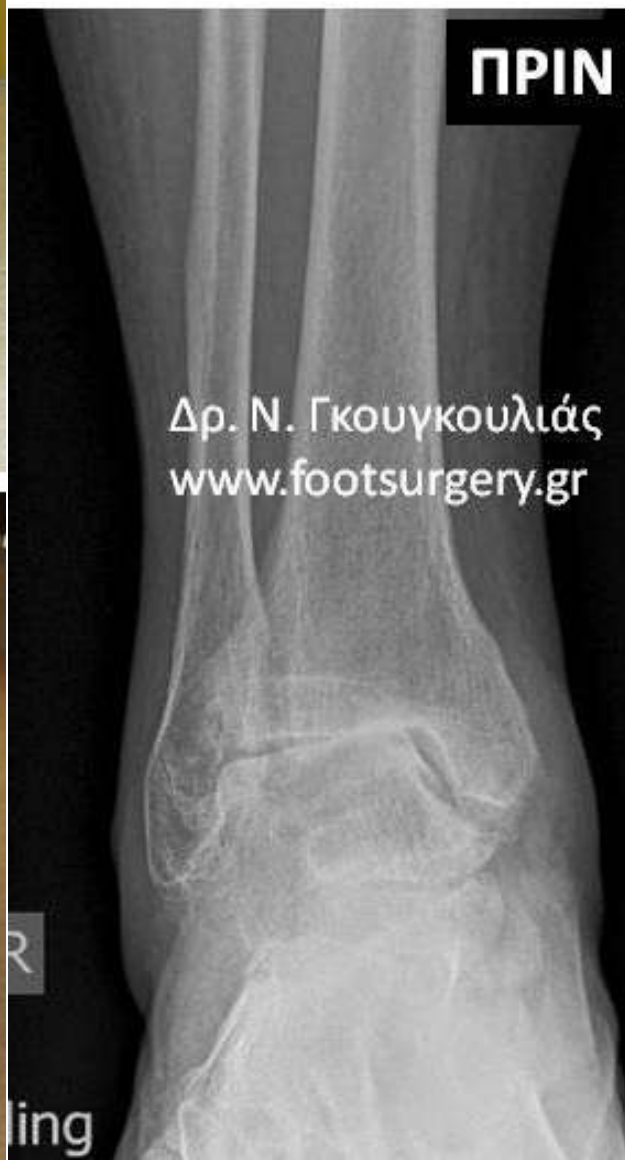ΣΩΣΤΗ ΘΕΣΗ ΑΡΘΡΟΔΕΣΗΣ : ΕΠΙΠΕΔΟ ΠΟΔΙ

«ΛΙΓΗ» ΒΛΑΙΣΟΤΗΤΑ & ΕΞΩ ΣΤΡΟΦΗ

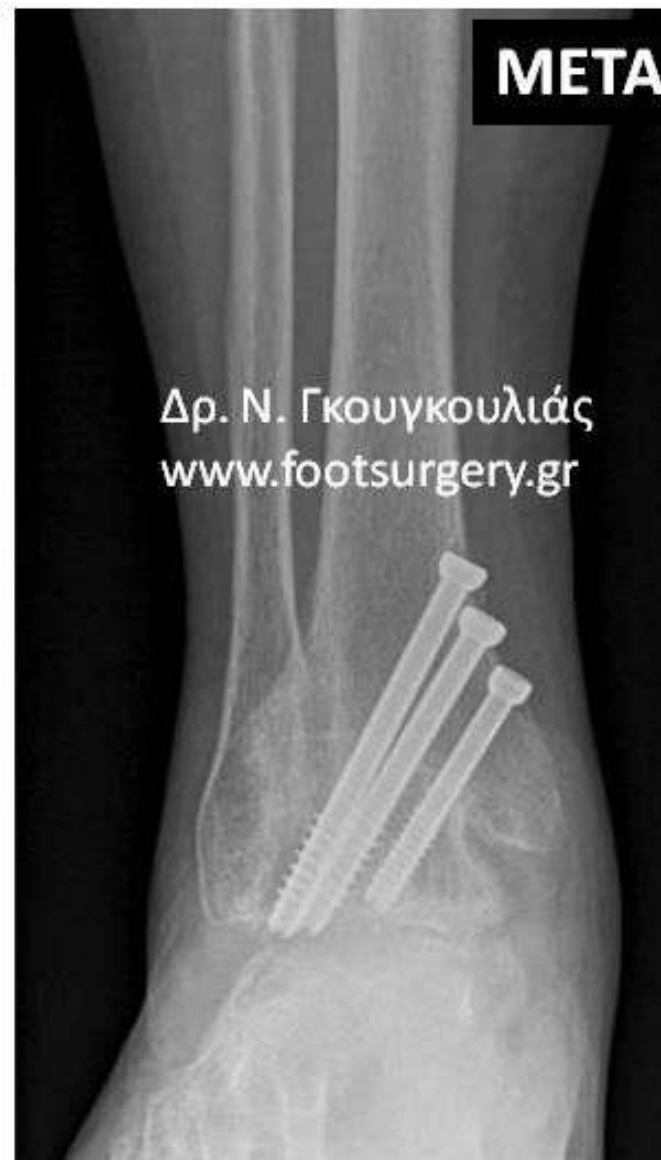



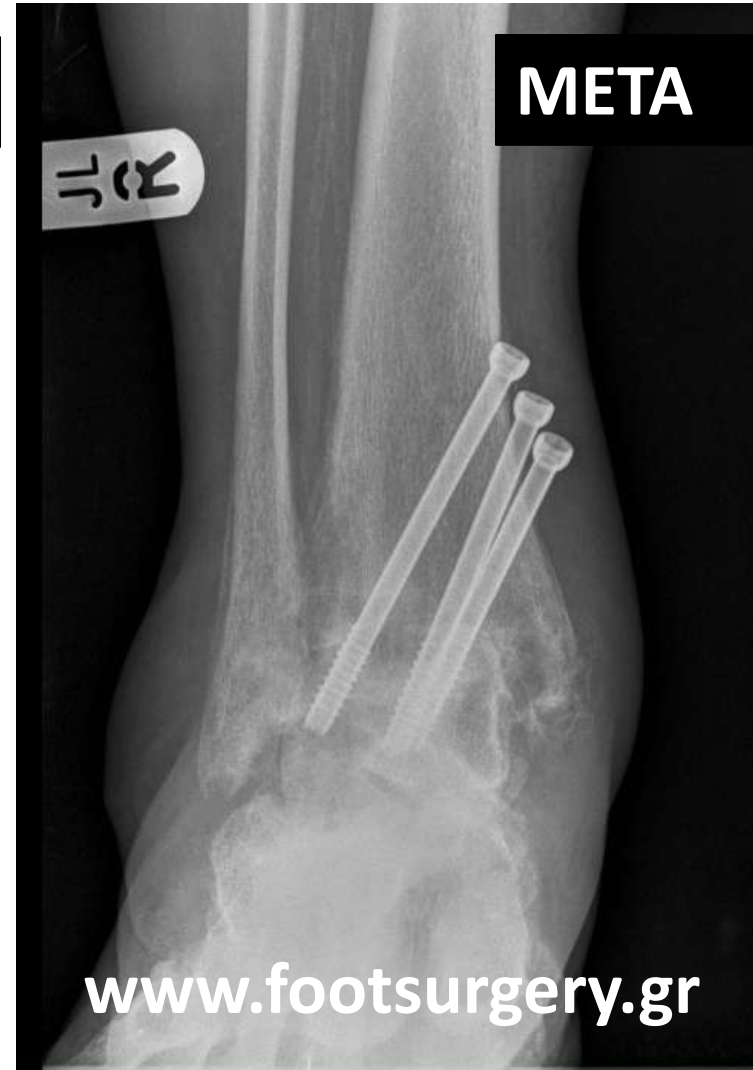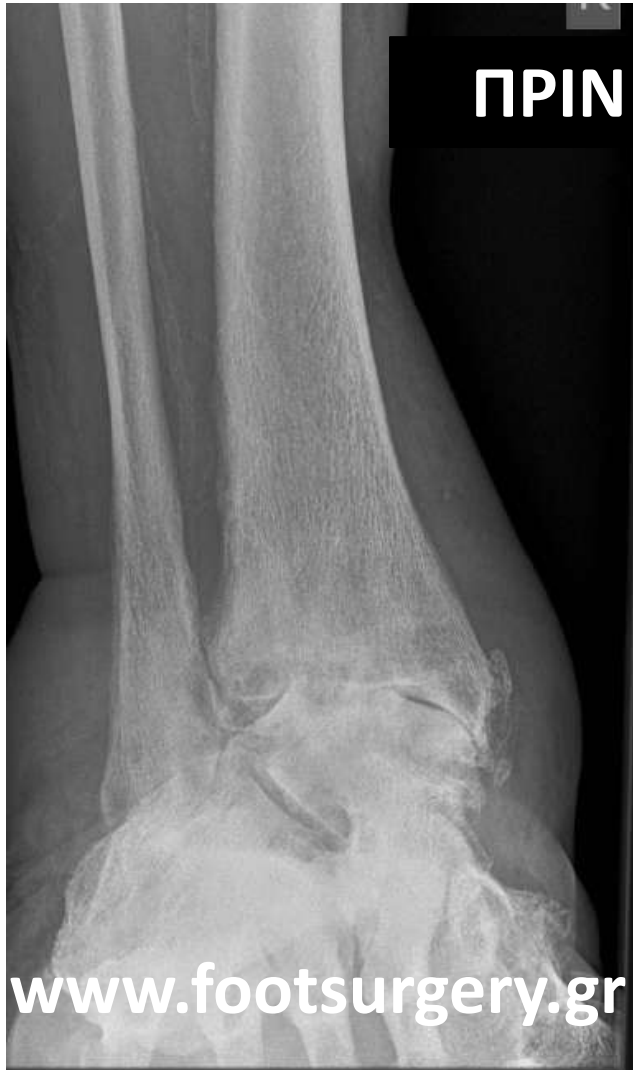ΟΣΤΕΟΑΡΘΡΙΤΙΔΑ
ΠΟΔΟΚΝΗΜΙΚΗΣ (ΔΕ)
ΜΕ «ΡΑΙΒΟΤΗΤΑ»



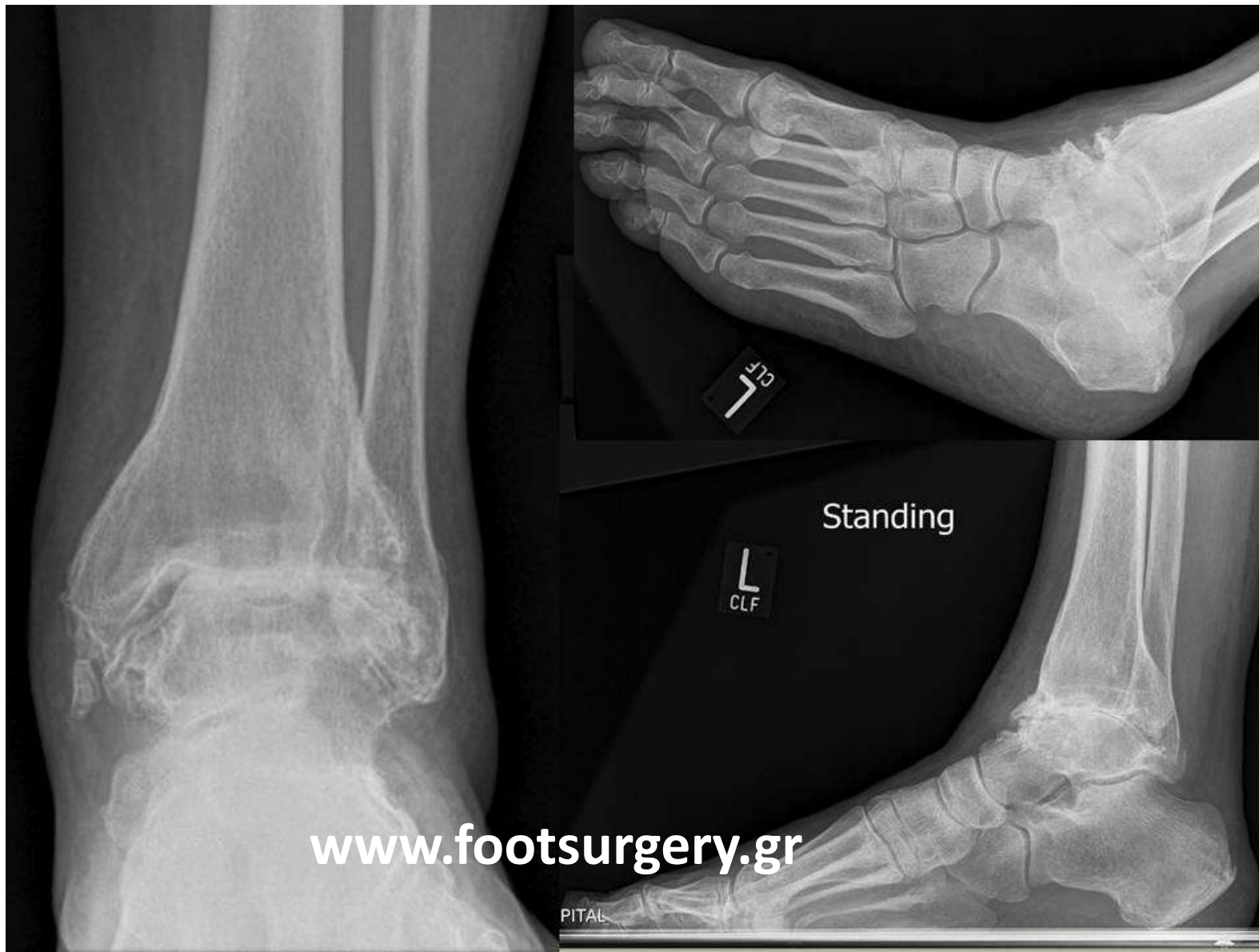
ΜΕΤΑ ΑΠΟ
ΑΡΘΡΟΣΚΟΠΙΚΗ
ΑΡΘΡΟΔΕΣΗ –
ΔΙΟΡΘΩΣΗ ΤΟΥ ΑΞΟΝΑ



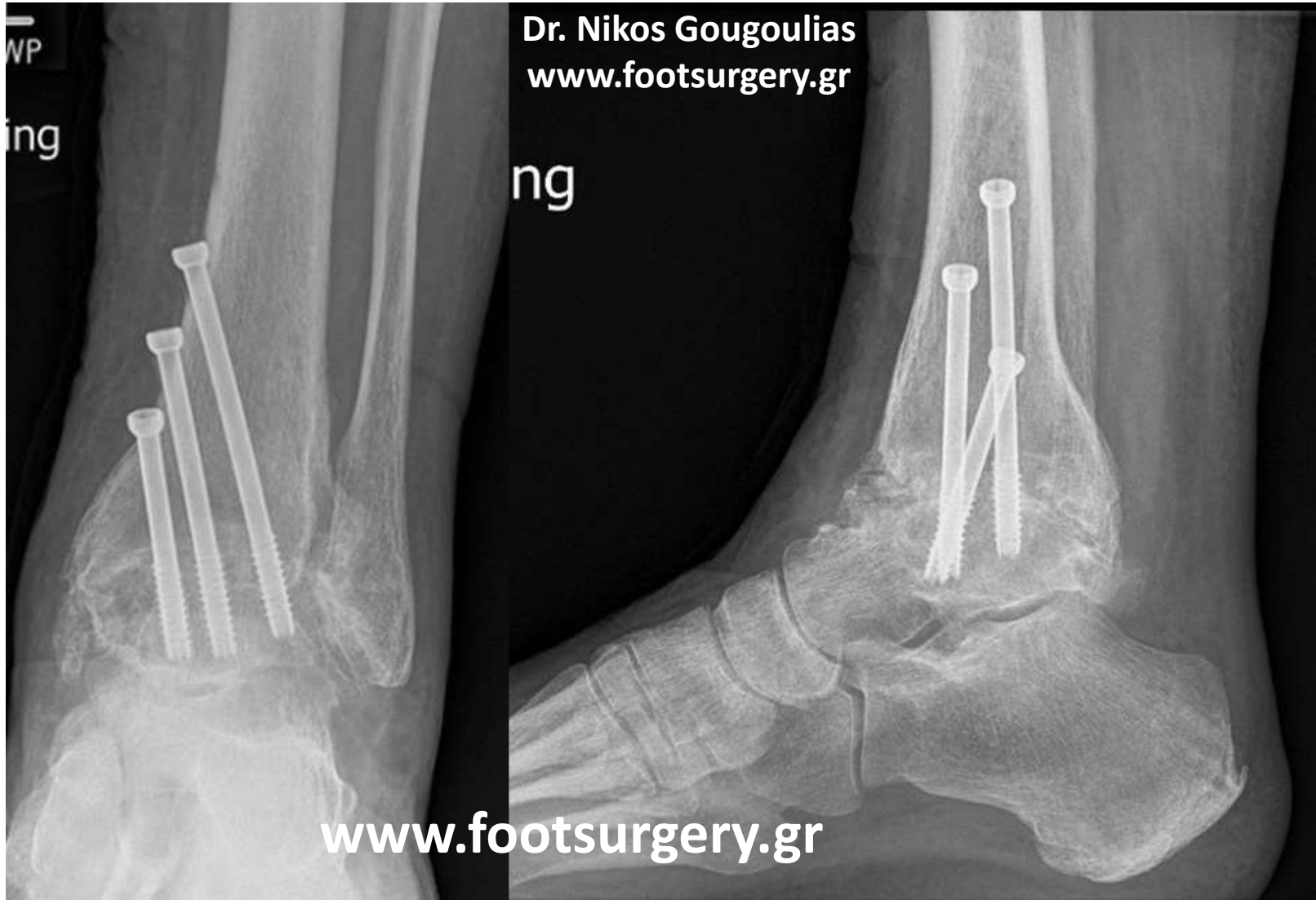Άλλη περίπτωση με διόρθωση παραμόρφωσης βλαισότητας



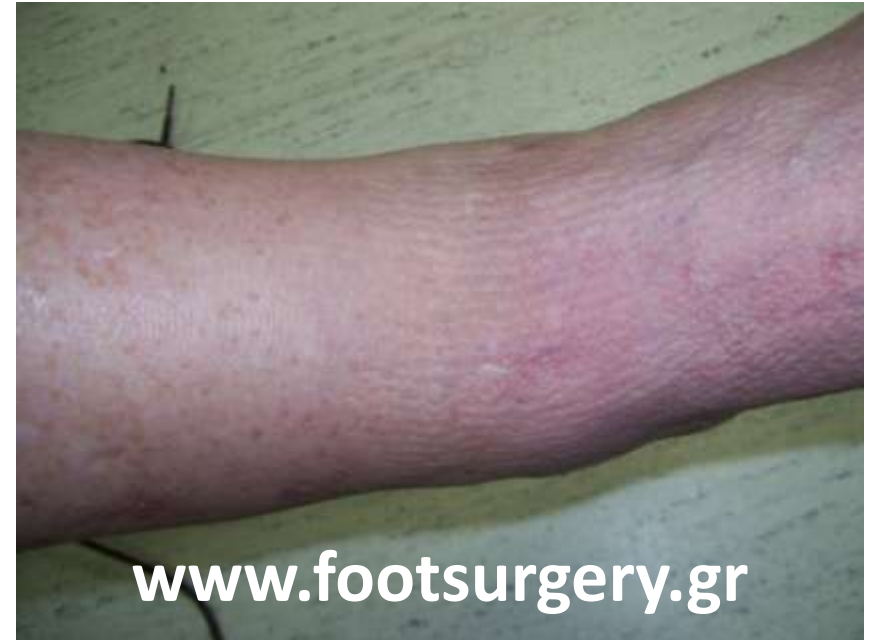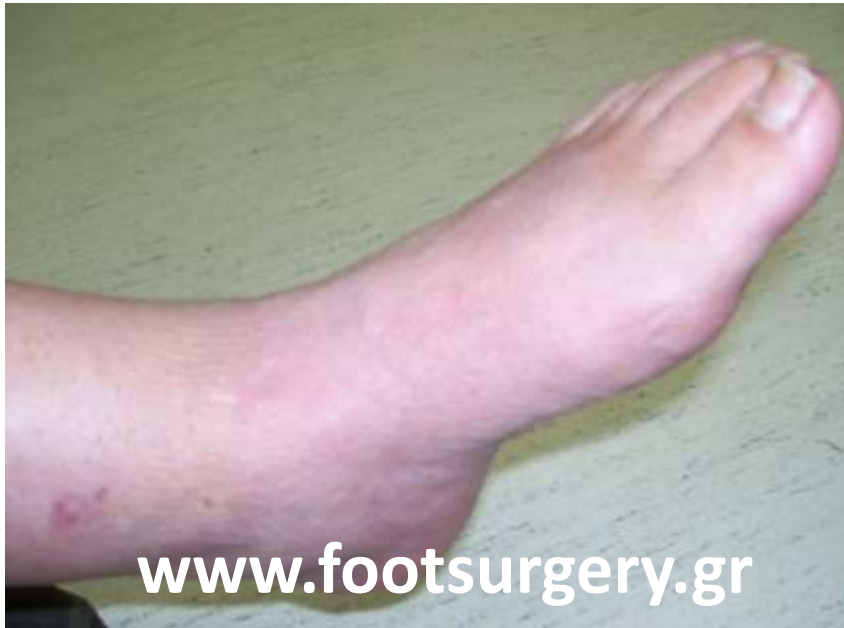Άνδρας, 65 χρ.



Αρθροσκοπική αρθρόδεση 3 μήνες

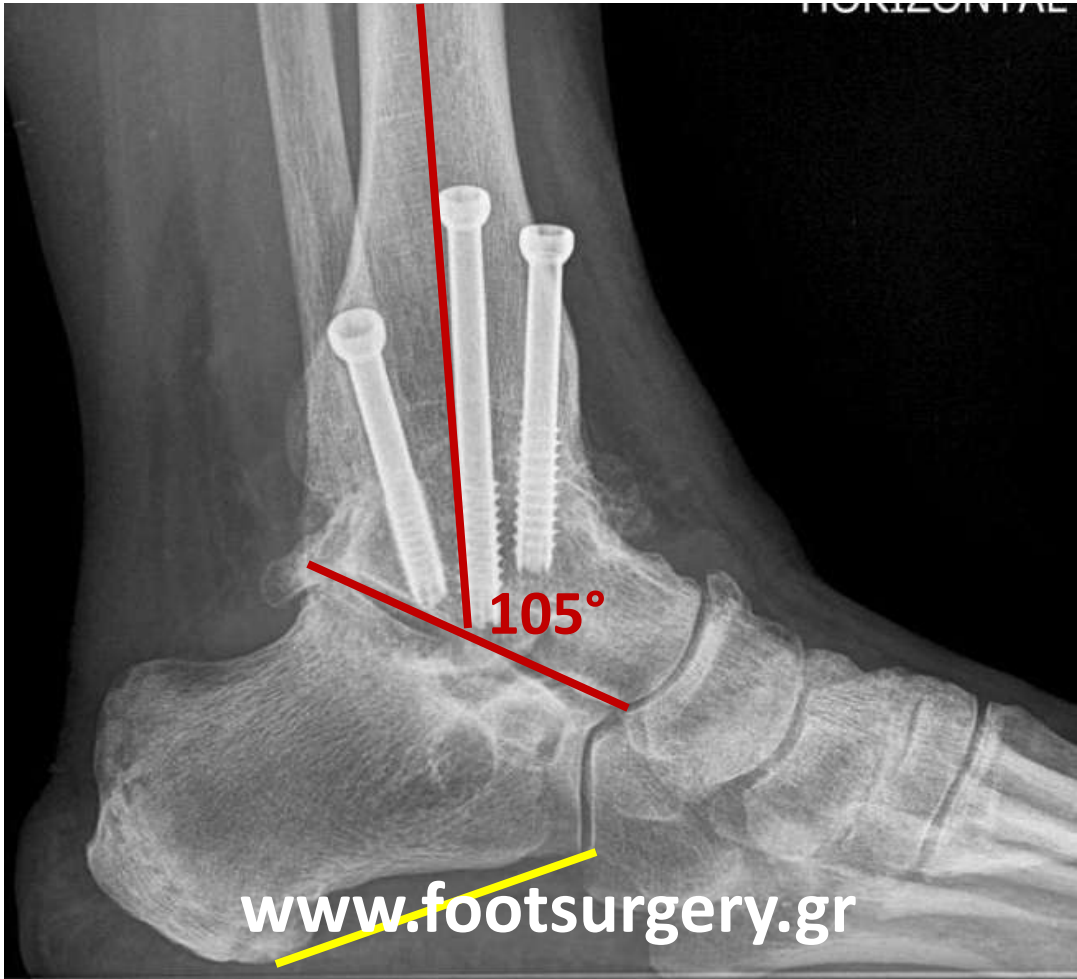
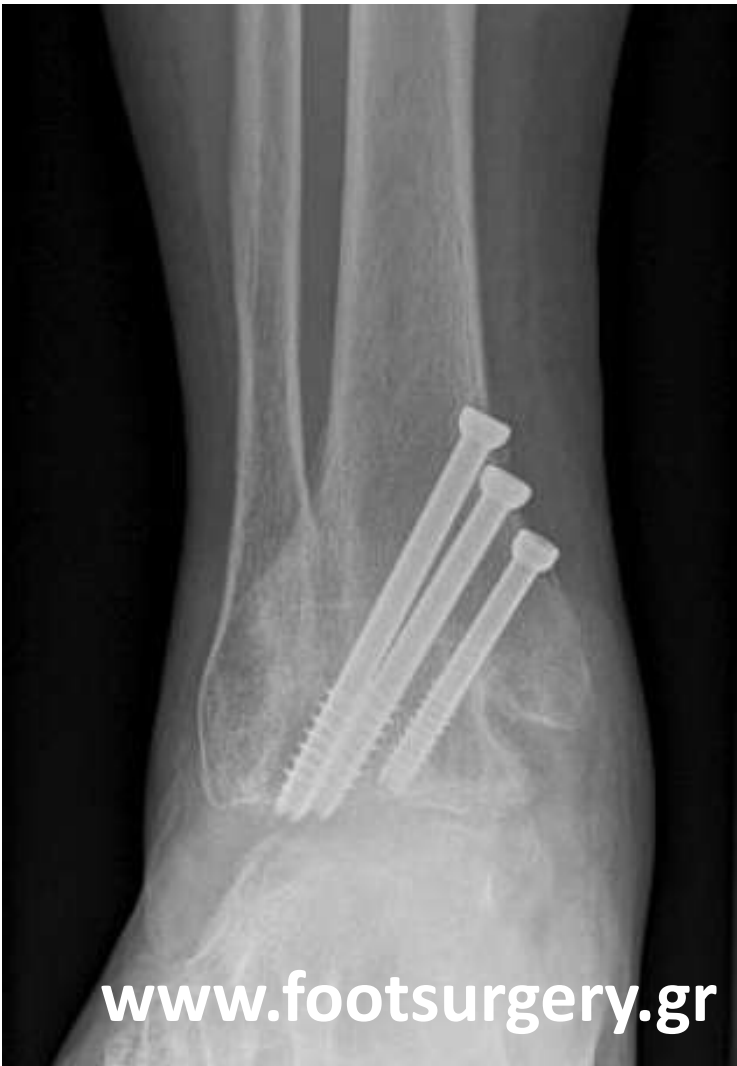

Στους 3 μήνες χωρίς εμφανείς ουλές
από χειρουργικές τομές
(αρθροσκοπική μέθοδος)



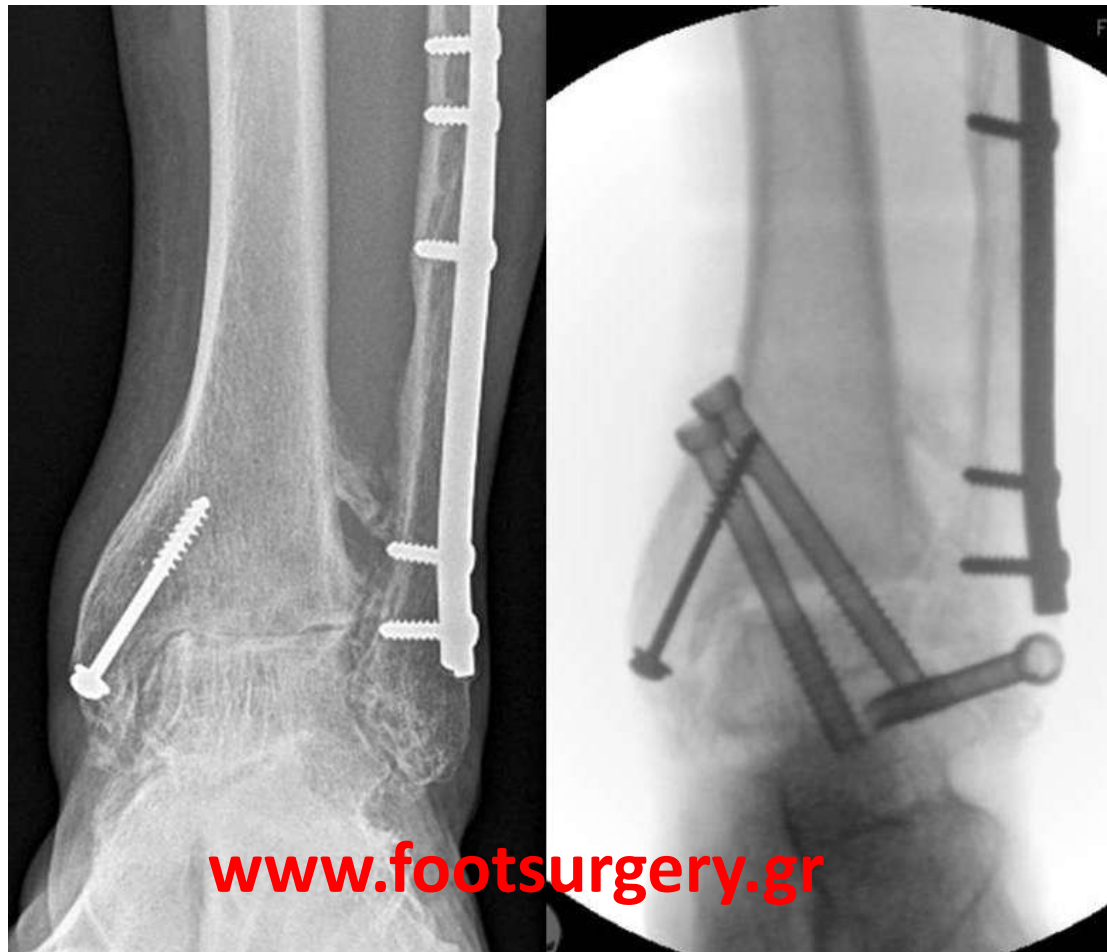
Dr. Nikos Gougoulis
www.footsurgery.gr

Dr. Nikos Gougoulis
www.footsurgery.gr



- Πόσο **δύσκαμπτο** είναι το πόδι μετά την αρθρόδεση;
- Χρειάζονται ειδικά παπούτσια;

Θ, 48χρ, Μετατραυματική αρθρίτιδα
Αρθροσκοπική αρθρόδεση
Δεν απαιτήθηκε αφαίρεση υλικών

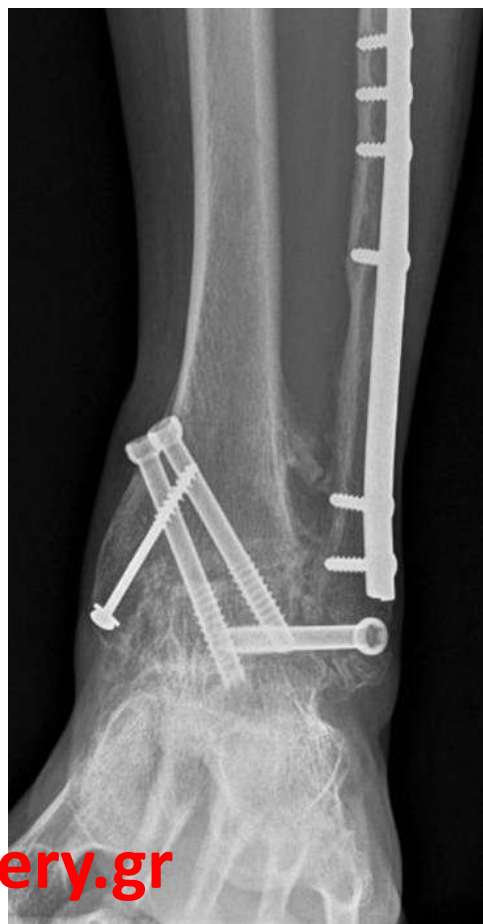
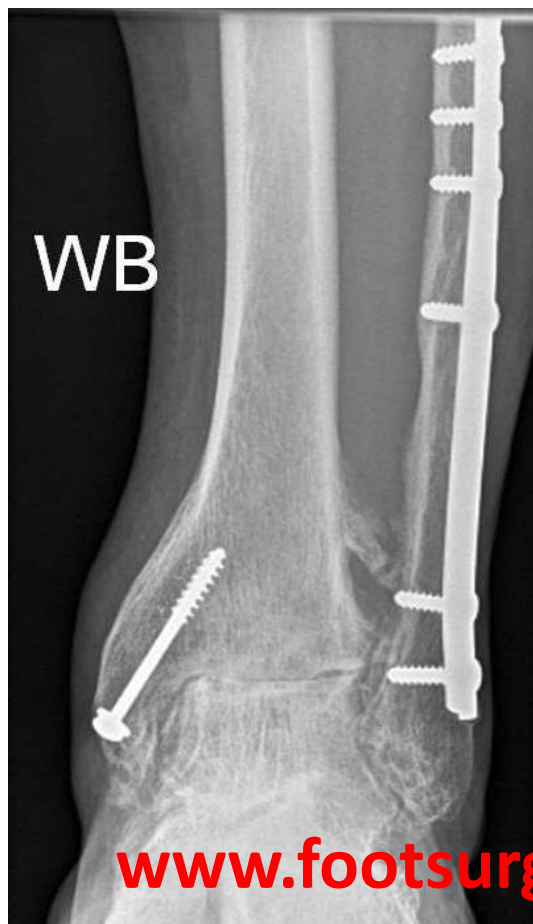
Η ασθενής φορά
κανονικά παπούτσια
ακόμη και με
κάποιο τακούνι

Μετατραυματική ΟΑ

Αρθρόδεση

4 μήνες

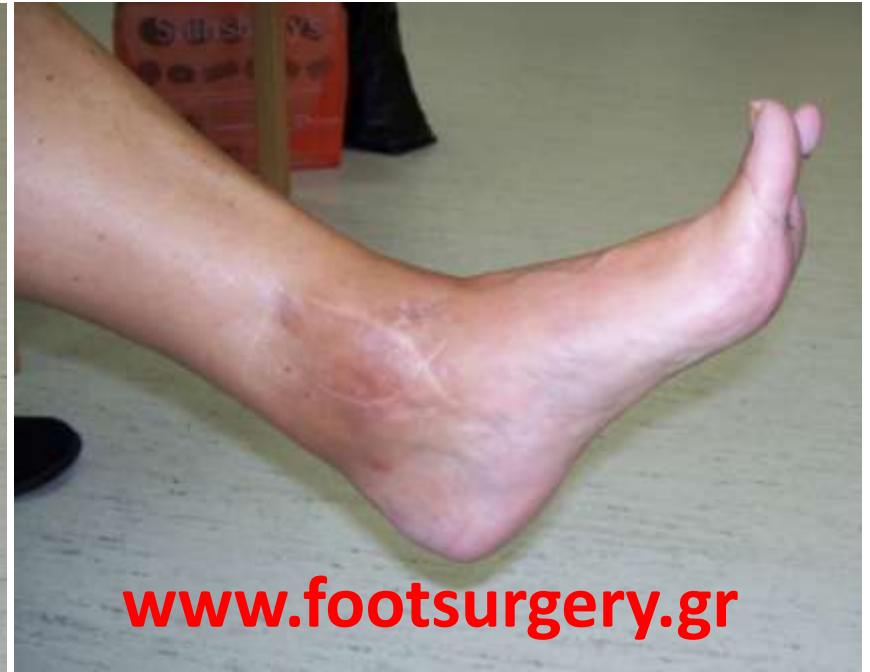
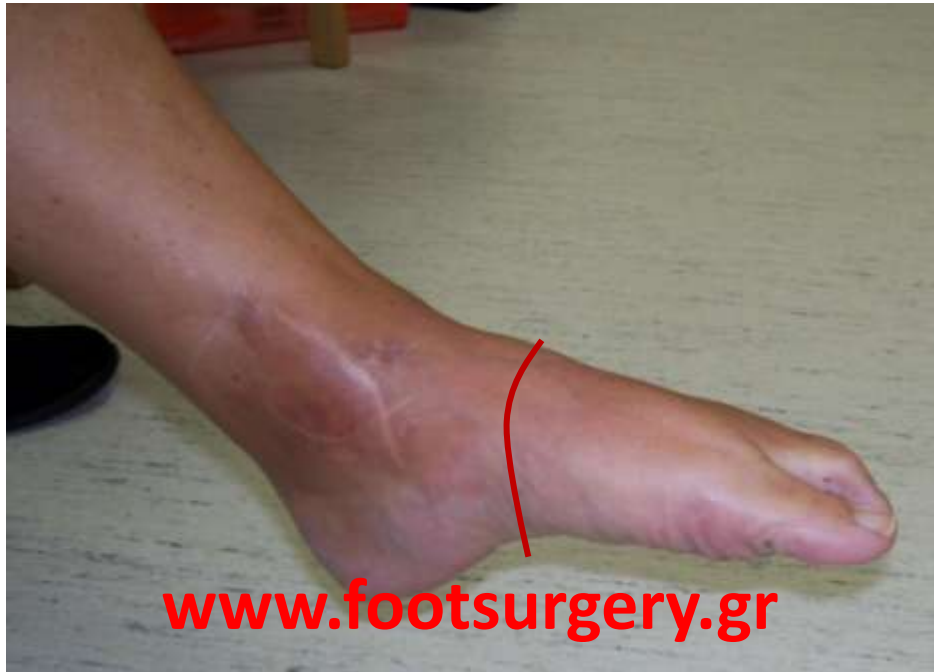
www.footsurgery.gr

www.footsurgery.gr

Dr. Nikos Gougoulis
www.footsurgery.gr

Το πόδι έχει κάποια ελαστικότητα, παρά την αρθρόδεση,
εφόσον οι άλλες αρθρώσεις είναι φυσιολογικές



Dr. Nikos Gougoulis
www.footsurgery.gr