

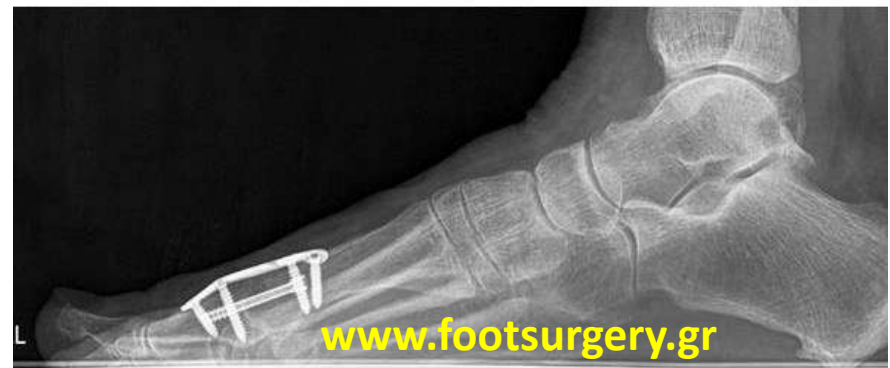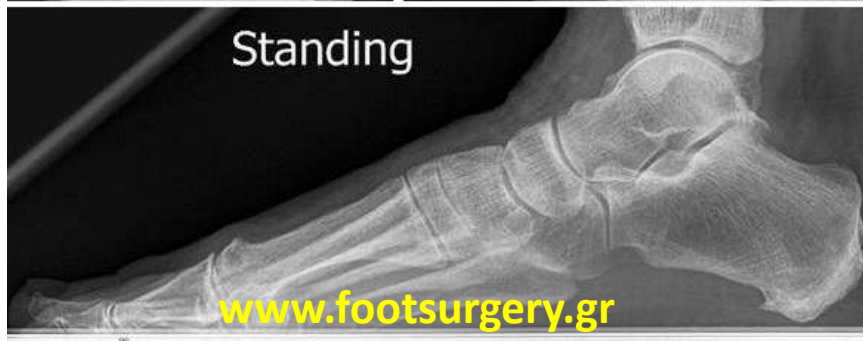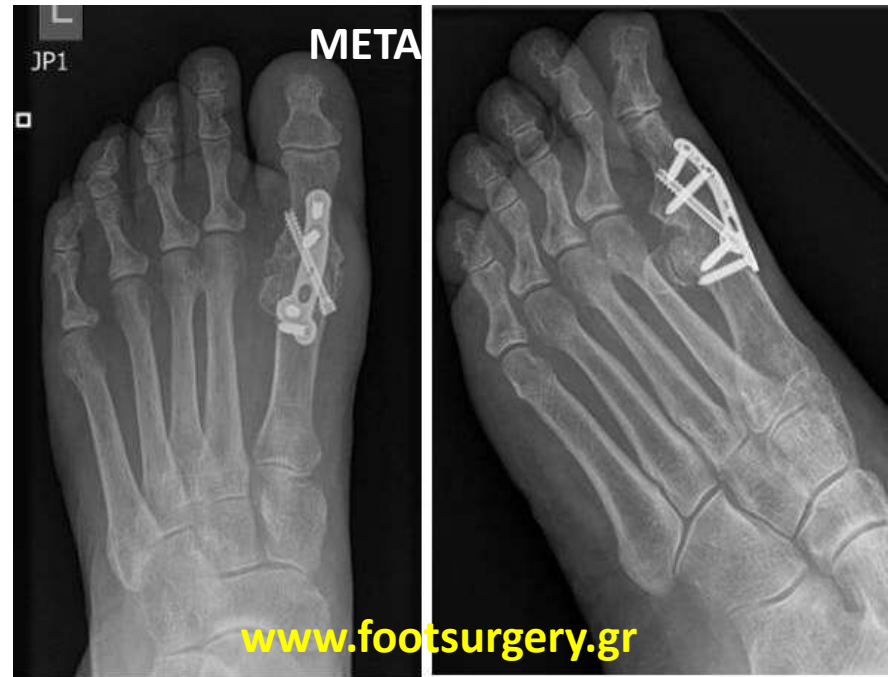
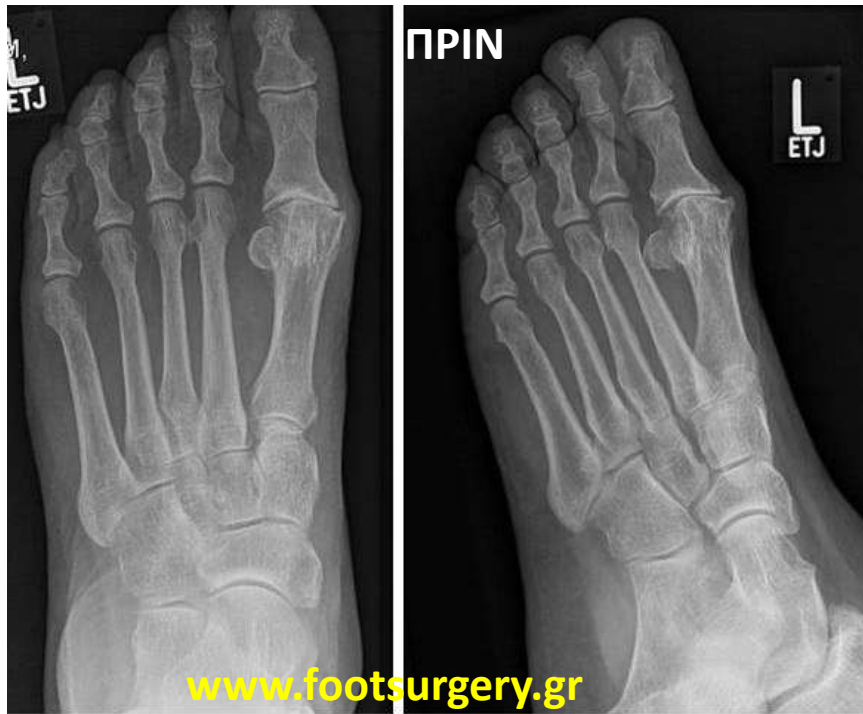**ΑΡΘΡΟΔΕΣΗ Μ/Φ ΑΡΘΡΩΣΗΣ  
ΜΕΓΑΛΟΥ ΔΑΚΤΥΛΟΥ ΛΟΓΩ  
ΑΡΘΡΙΤΙΔΑΣ**

**Δρ. Νικόλαος Γκουγκουλιάς**  
Ορθοπαιδικός Χειρουργός  
Διδάκτωρ Ιατρικής Α.Π.Θ.

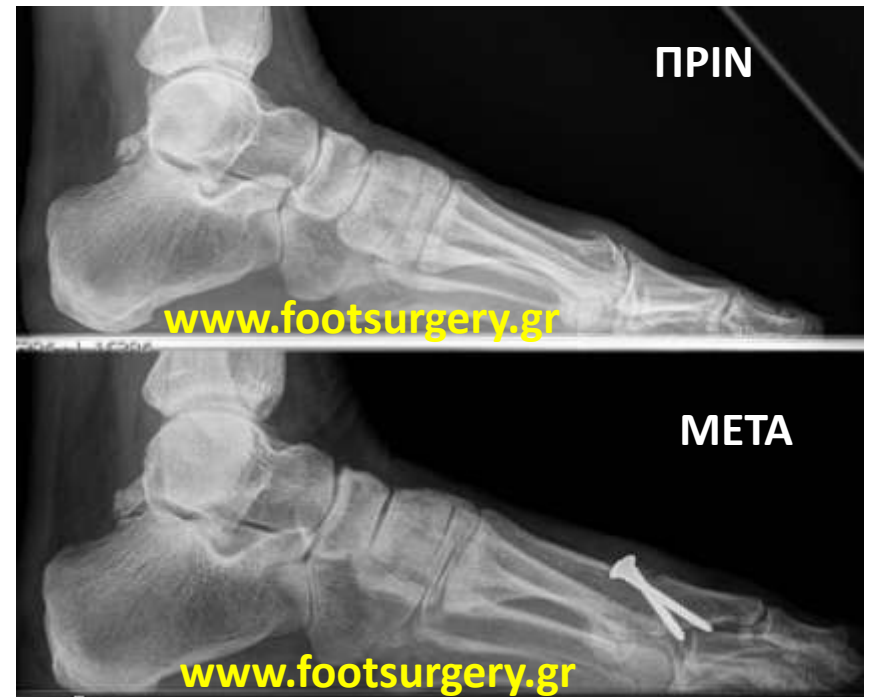
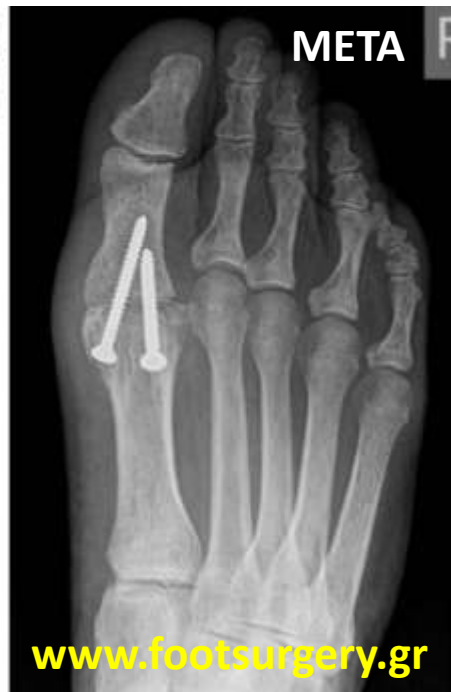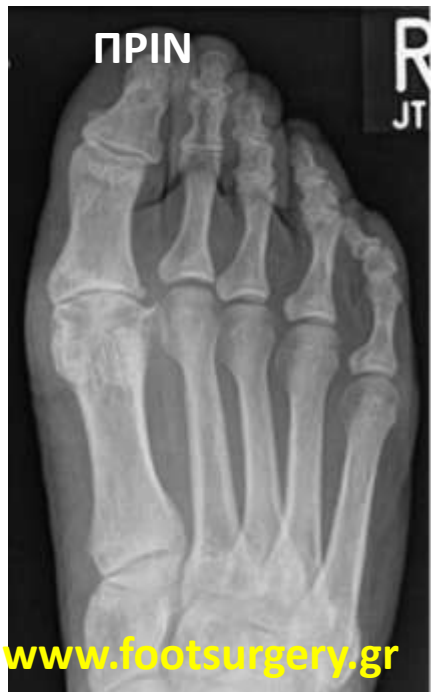Consultant Orthopaedic Surgeon  
Frimley Park Hospital, Surrey, UK

**[www.footsurgery.gr](http://www.footsurgery.gr)**

# ΑΡΘΡΟΔΕΣΗ ΜΕ ΠΛΑΚΑ - ΒΙΔΕΣ

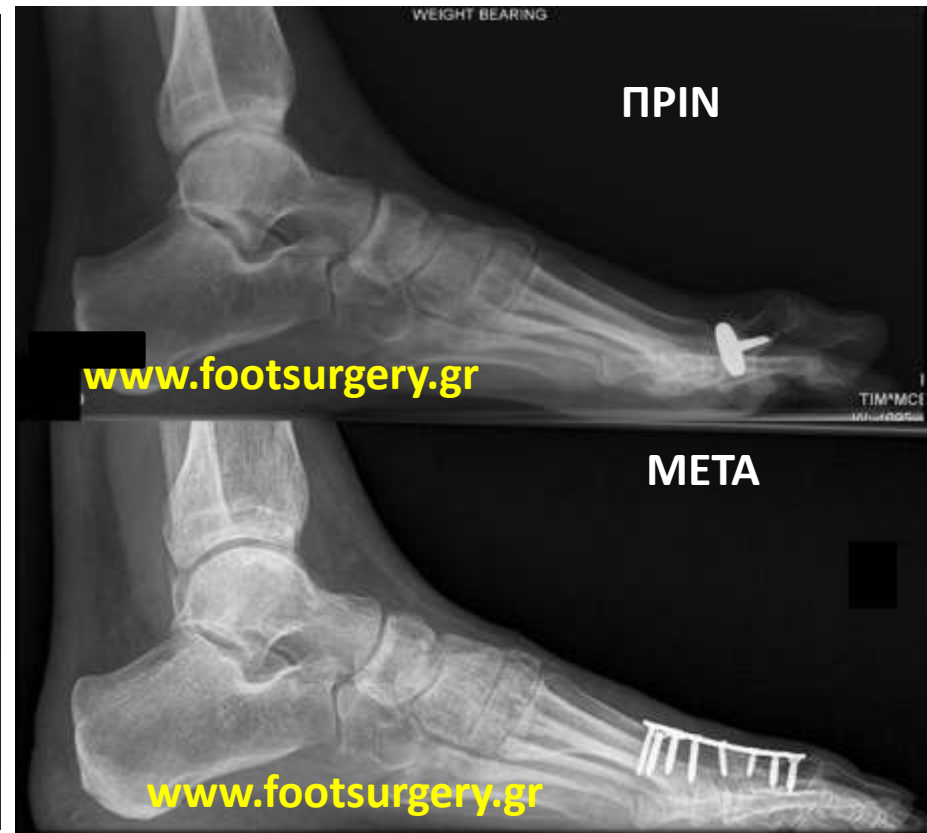
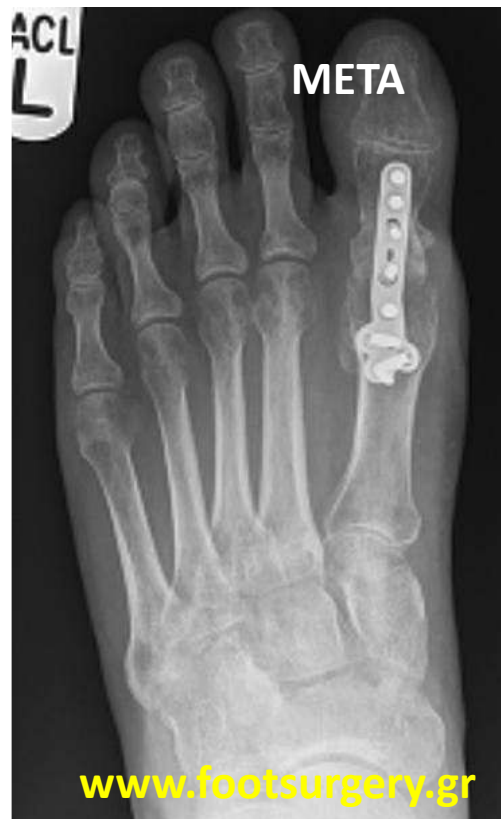
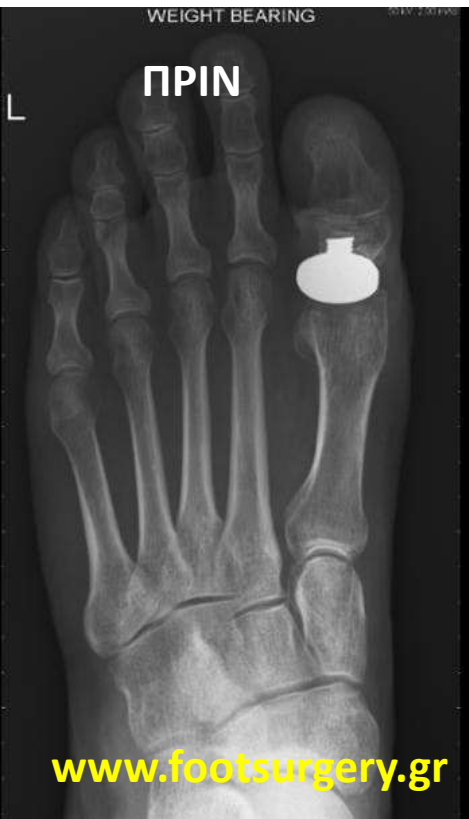
# ΑΡΘΡΟΔΕΣΗ ΜΕ ΒΙΔΕΣ



Dr. Nikos Gougoulas  
[www.footsurgery.gr](http://www.footsurgery.gr)

ΣΥΝΘΕΤΗ ΑΡΘΡΟΔΕΣΗ ΜΕ ΕΠΙΜΗΚΥΝΣΗ ΤΟΥ ΜΕΓΑΛΟΥ  
ΔΑΚΤΥΛΟΥ ΜΕ ΧΡΗΣΗ ΟΣΤΙΚΟΥ ΑΥΤΟ-ΜΟΣΧΕΥΜΑΤΟΣ ΑΠΟ  
ΤΗΝ ΠΥΕΛΟ ΣΕ ΑΣΘΕΝΗ ΜΕ ΠΡΟΗΓΟΥΜΕΝΗ  
ΑΠΟΤΥΧΗΜΕΝΗ ΑΡΘΡΟΠΛΑΣΤΙΚΗ



Dr. Nikos Gougoulas  
[www.footsurgery.gr](http://www.footsurgery.gr)

Το μεγάλο δάκτυλο έχει πλέον φυσιολογικό μήκος και η βάδιση έχει γίνει φυσιολογική, χωρίς πόνο

