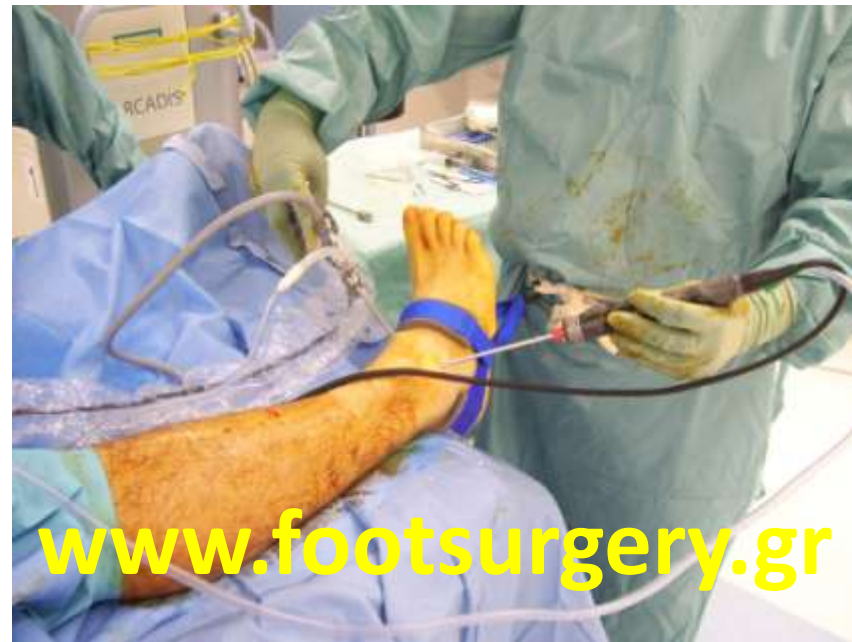
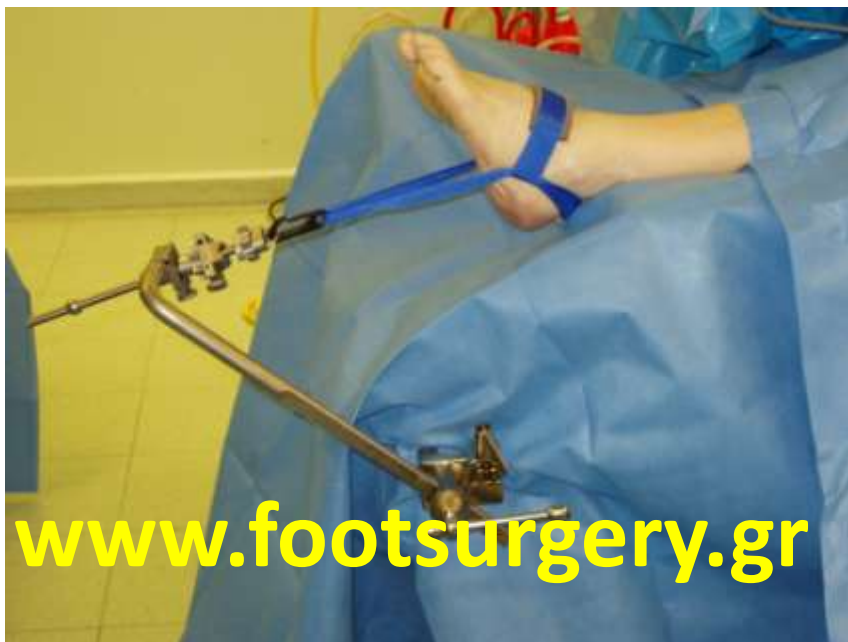
ΑΡΘΡΟΣΚΟΠΗΣΗ ΠΟΔΟΚΝΗΜΙΚΗΣ

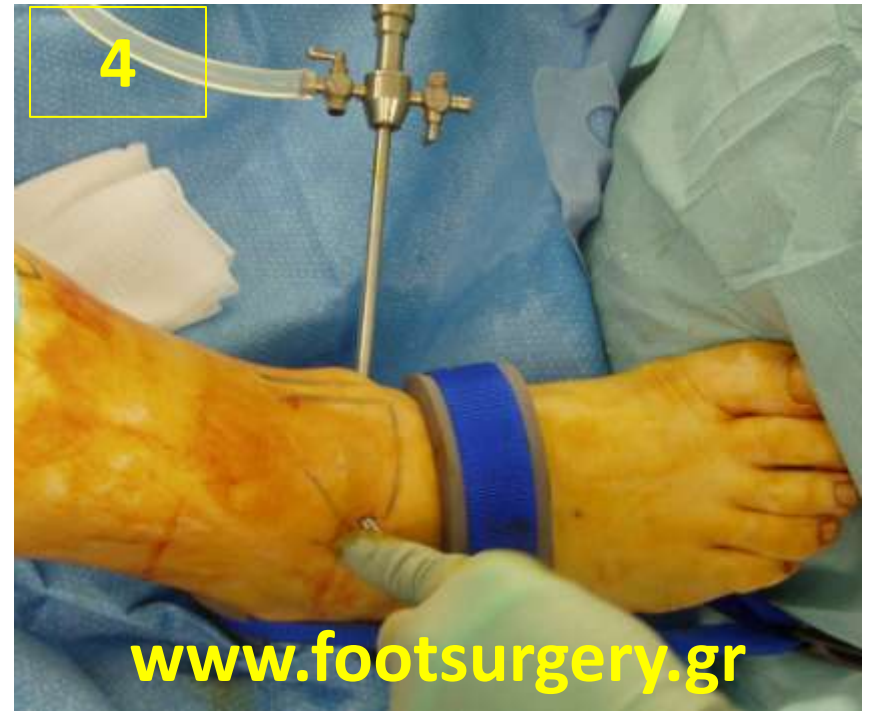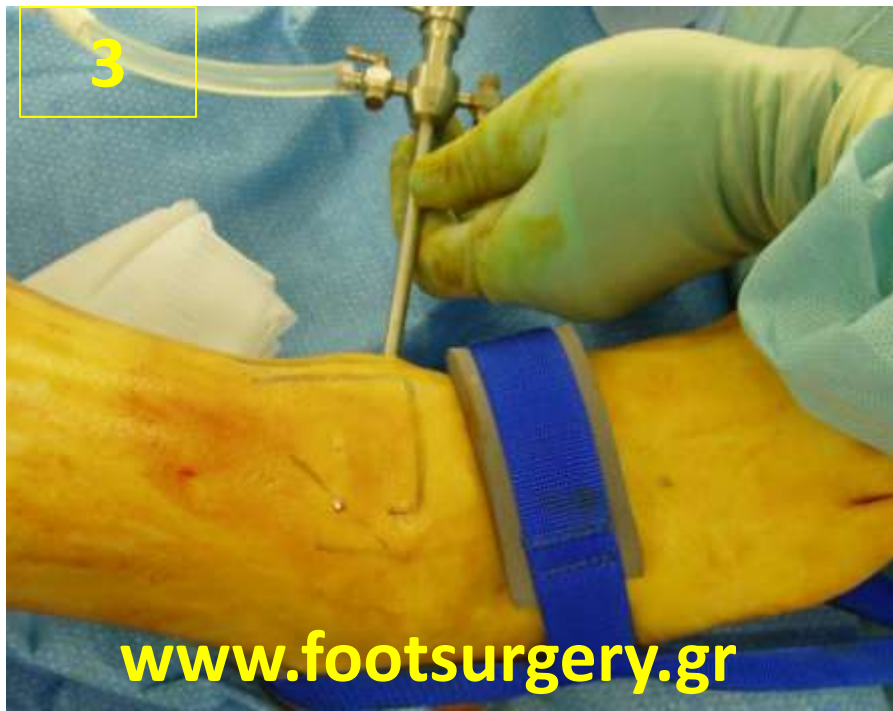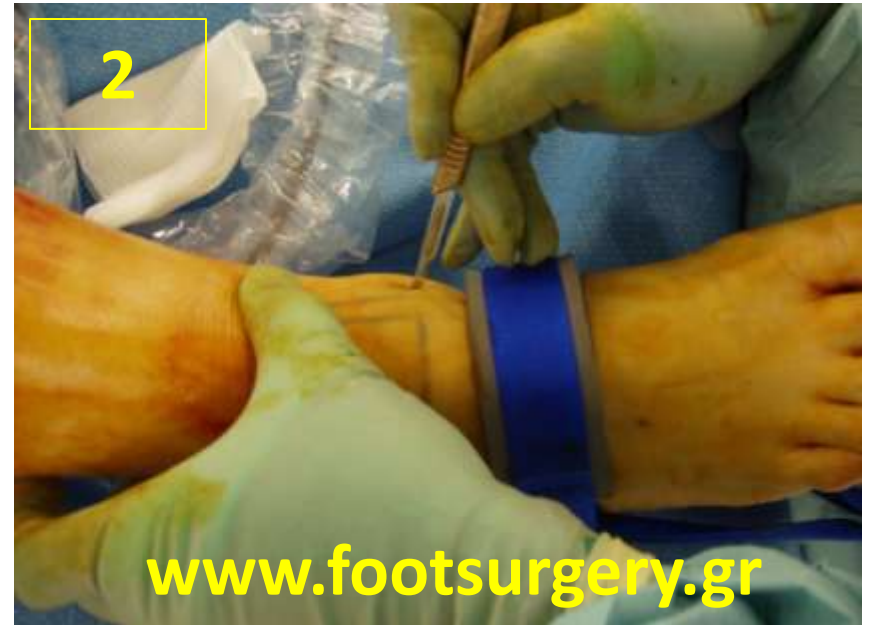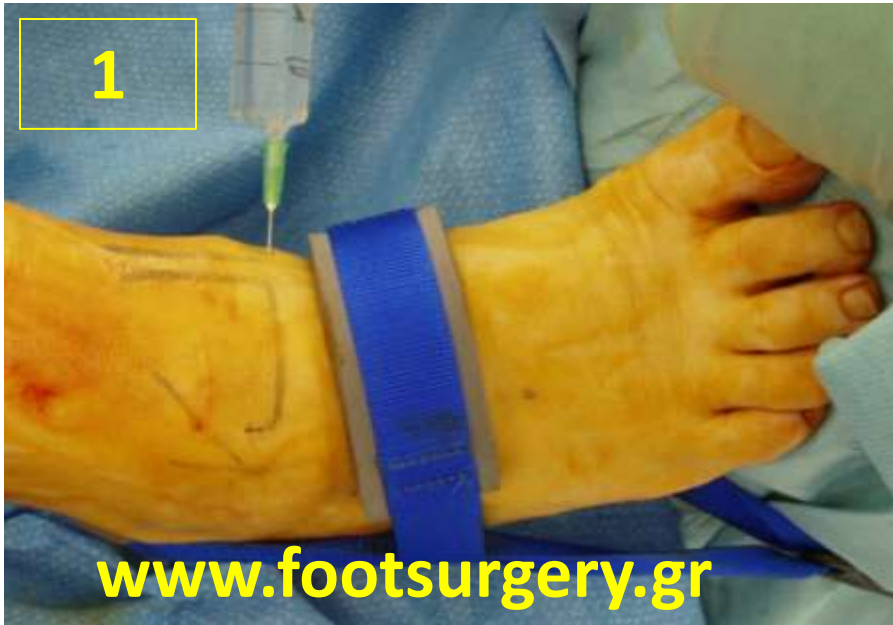Δρ. Νικόλαος Γκουγκουλιάς
Ορθοπαιδικός Χειρουργός
Διδάκτωρ Ιατρικής Α.Π.Θ.

Consultant Orthopaedic Surgeon
Frimley Park Hospital, Surrey, UK

www.footsurgery.gr



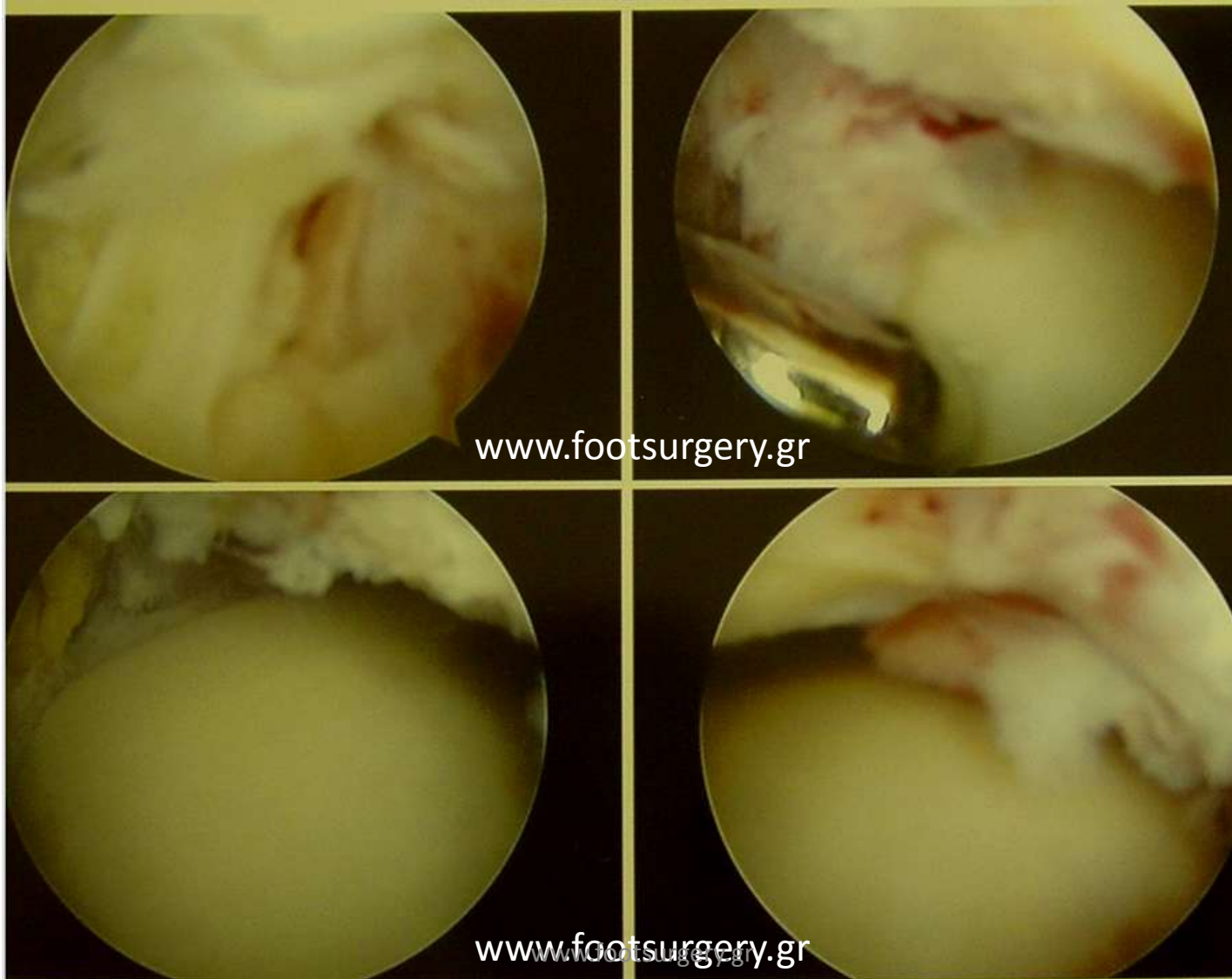Η αρθροσκόπηση γίνεται με δύο μικρές τομές
κάνοντας ήπια διάταση στην άρθρωση



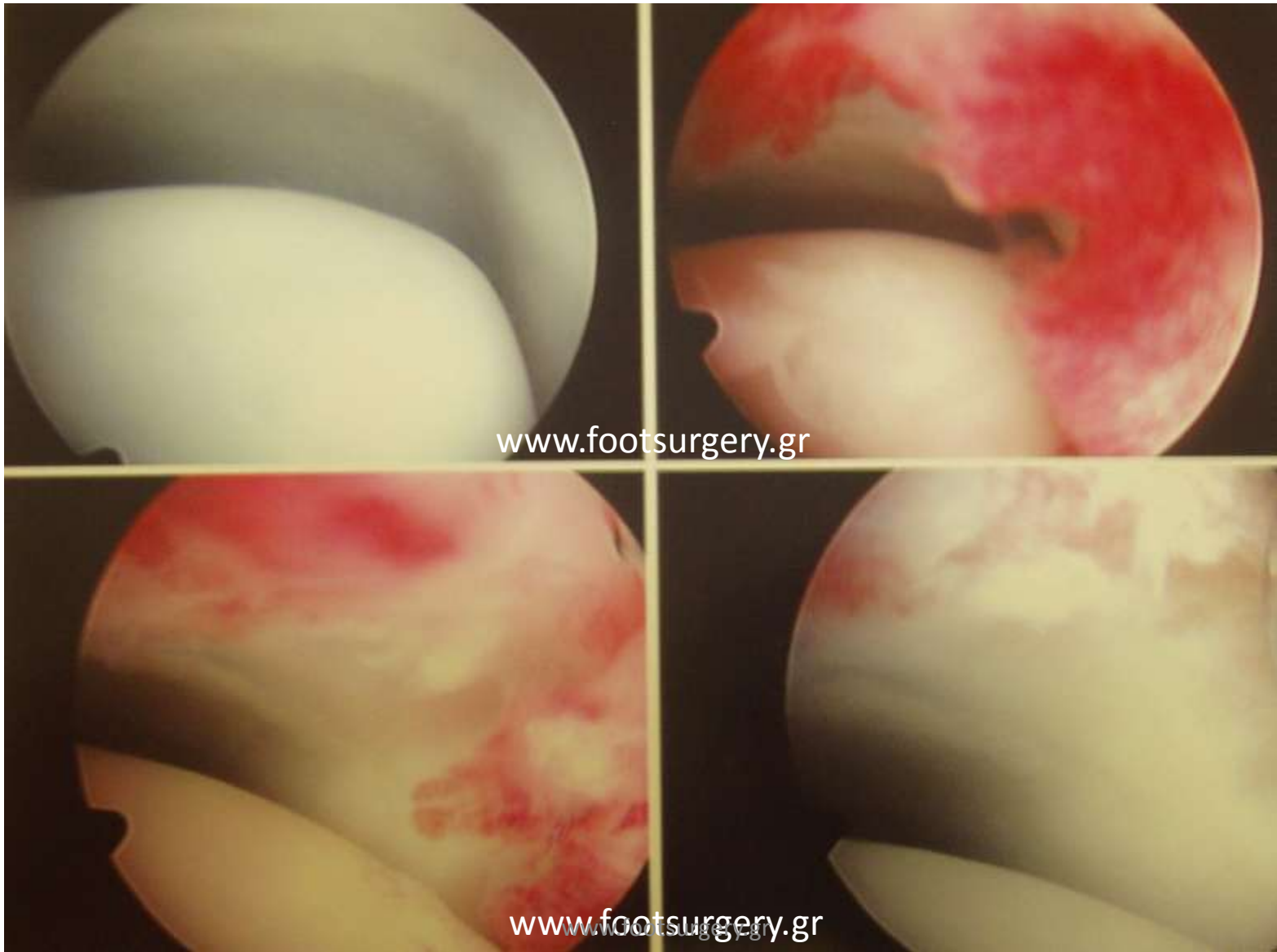Προβλήματα που αντιμετωπίζουμε με αρθροσκόπηση ποδοκνημικής

- Αρθροϊνωση / δημιουργία συνδετικού ιστού μετά από τραυματισμό (διάστρεμμα ή κάταγμα)
- Υμενίτιδα
- Οστεοχόνδρινη βλάβη
- Οστεόφυτα
- Αρθρόδεση

ΑΡΘΡΟΪΝΩΣΗ



ΥΜΕΝΙΤΙΔΑ



ΣΥΝΔΡΟΜΟ ΠΡΟΣΘΙΑΣ ΕΞΩ ΠΡΟΣΚΡΟΥΣΗΣ
(anterolateral impingement)

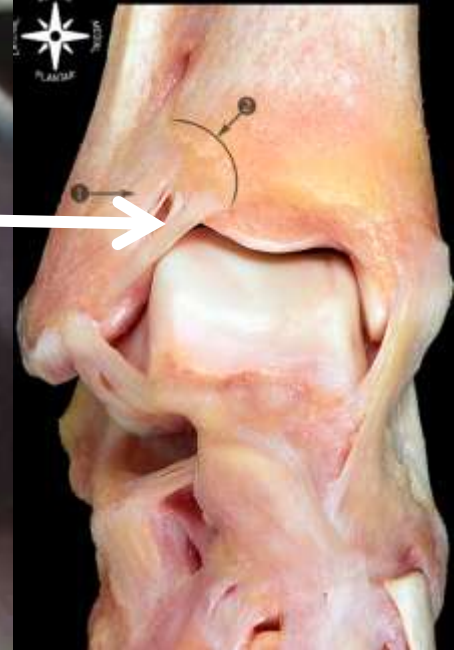


ΚΝΗΜΗ

ΑΣΤΡΑΓΑΛΟΣ

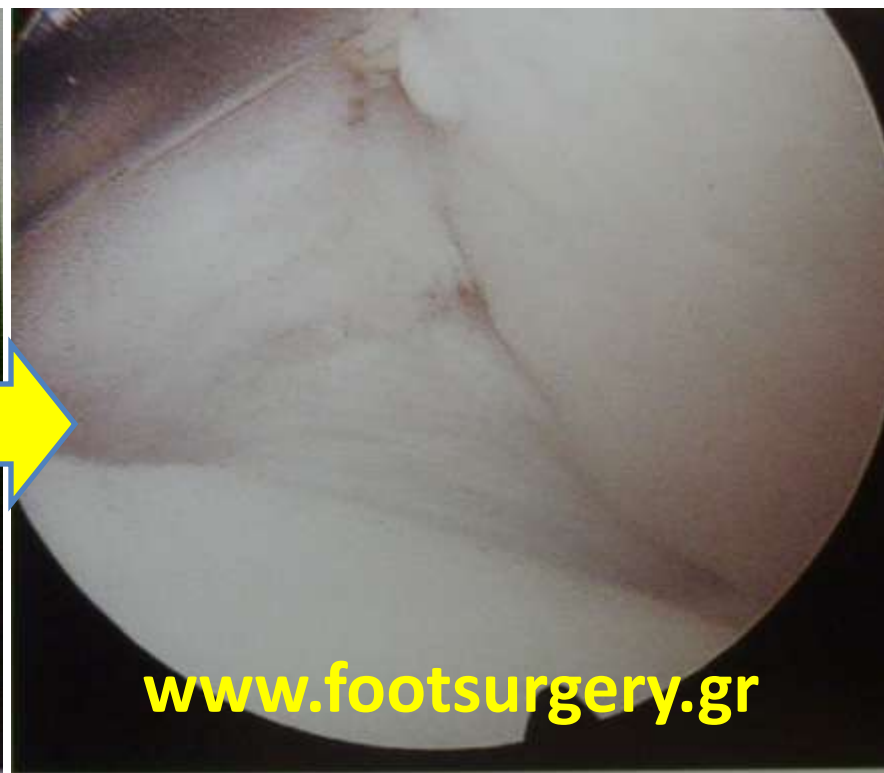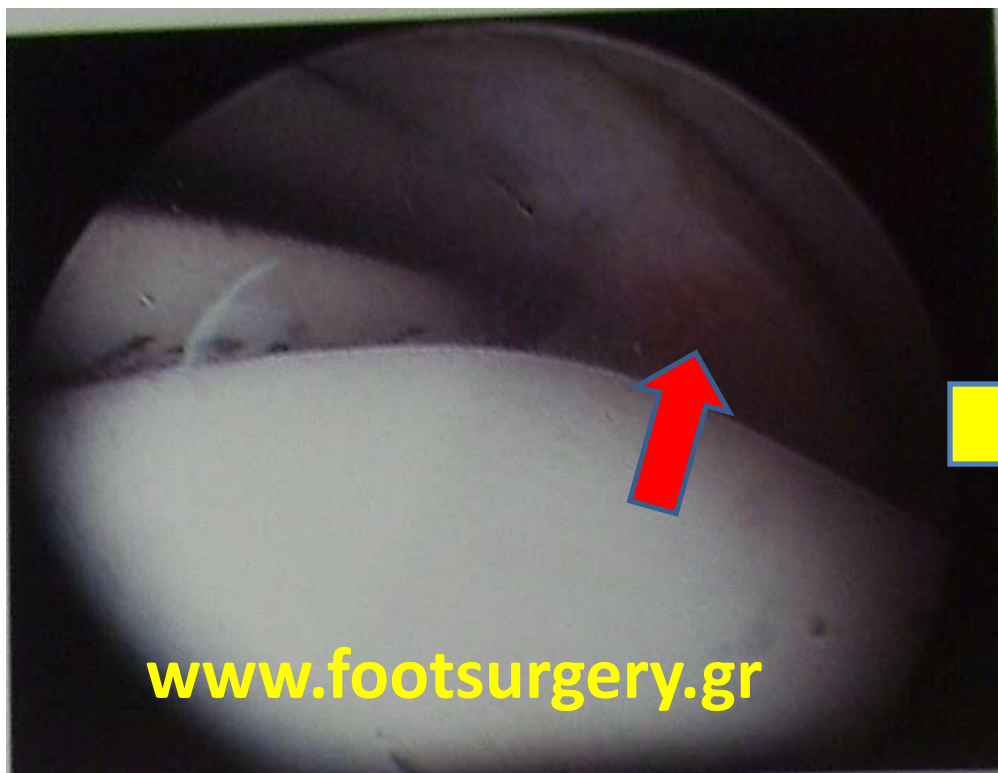www.footsurgery.gr

ΠΡΟΣΘΙΟΣ ΚΑΤΩ
ΚΝΗΜΟ-
ΠΕΡΟΝΙΑΙΑΙΟΣ
(ΑιΤFL)



www.footsurgery.gr

Καθαρισμός υμενίτιδας της κνημο-περνιαίας συνδέσμωσης

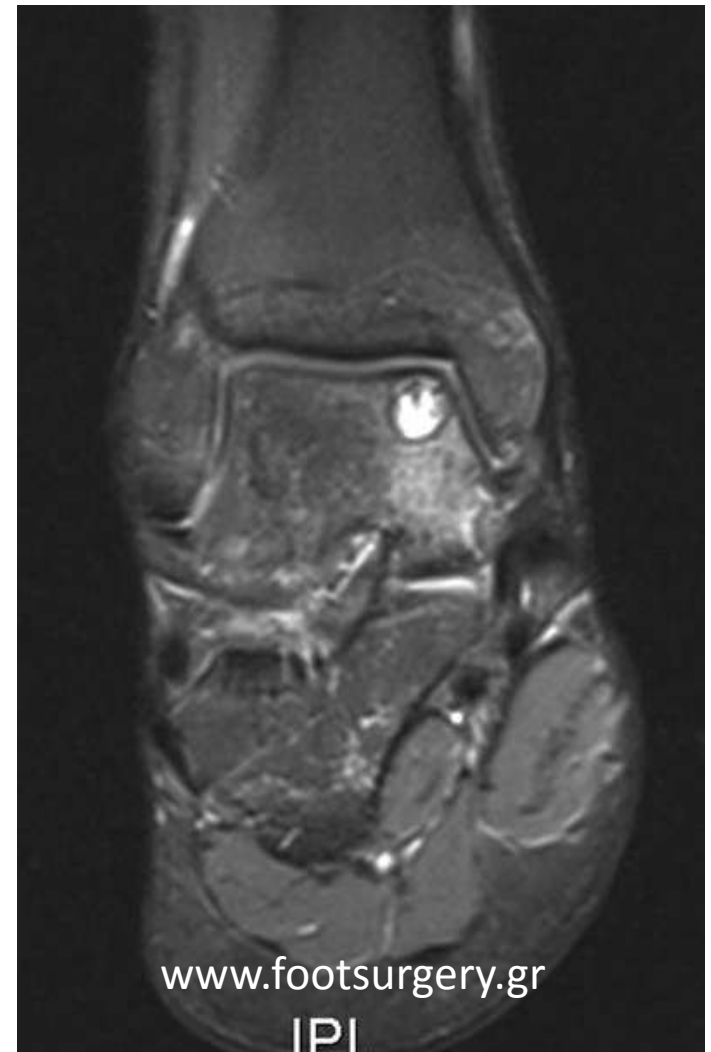


Dr. Nikos Gougoulis
www.footsurgery.gr

- **Οστεοχόνδρινες βλάβες (ΟΧΒ) :**

- Βλάβες που αφορούν τον αρθρικό χόνδρο και το υποχόνδριο οστό.

Dr. Nikos Gougoulas
www.footsurgery.gr



www.footsurgery.gr

|P|

ΚΝΗΜΗ

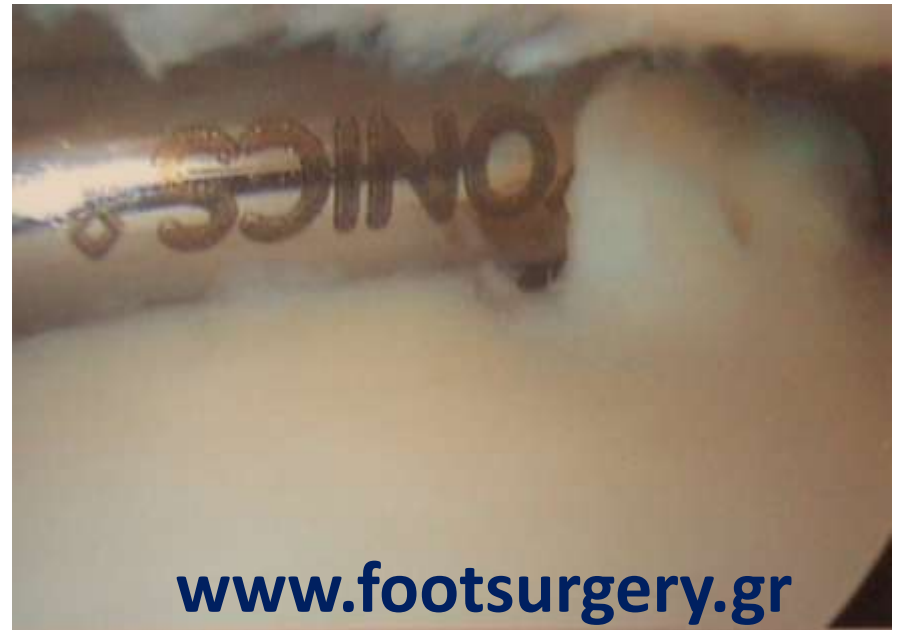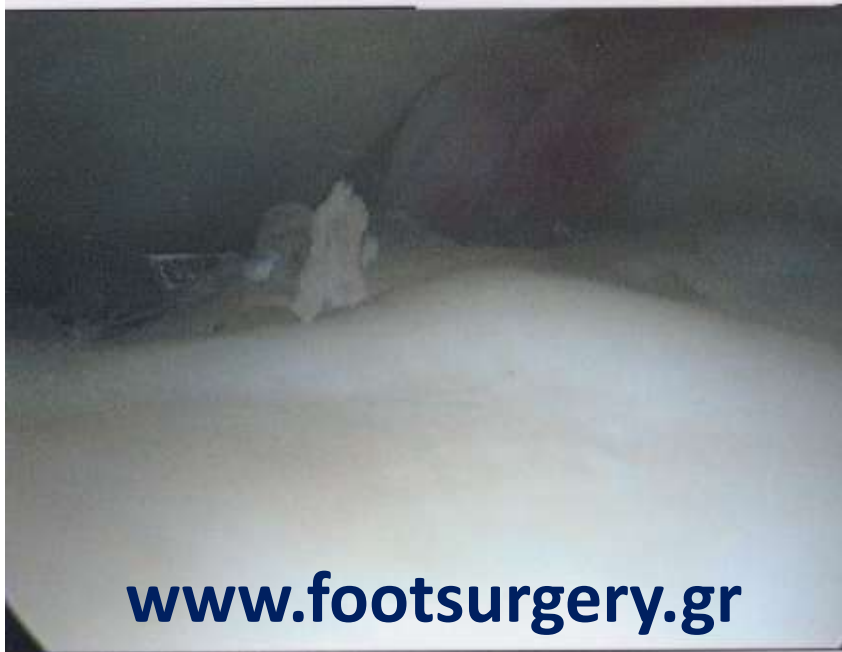ΠΕΡΟΝΗ

Χόνδρινη βλάβη

ΑΣΤΡΑΓΑΛΟΣ

www.footsurgery.gr

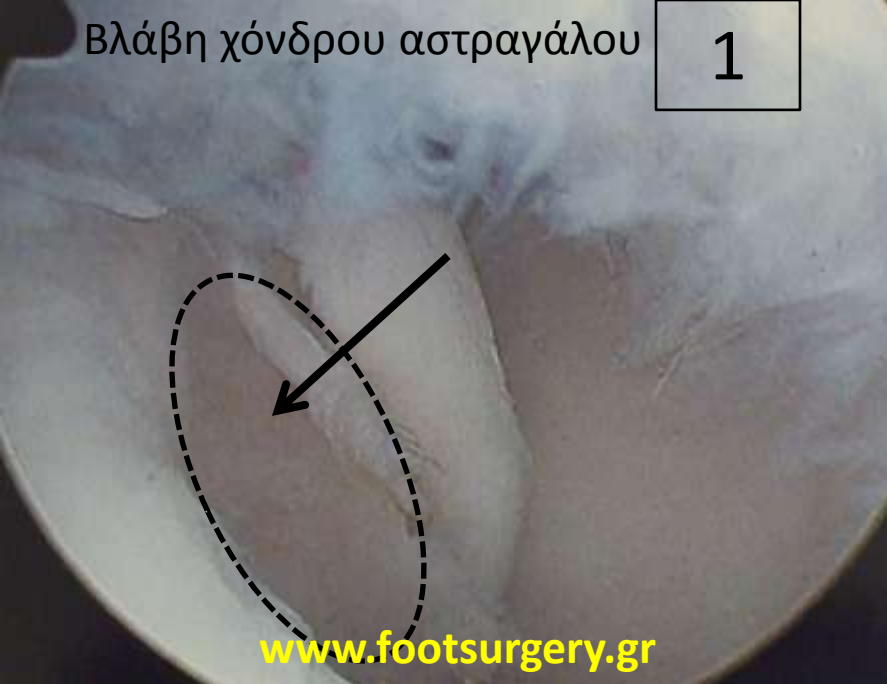Οστεοχόνδρινες βλάβες – ΑΣΤΑΘΗΣ ΧΟΝΔΡΟΣ



Dr. Nikos Gougoulas
www.footsurgery.gr

Βλάβη χόνδρου αστραγάλου

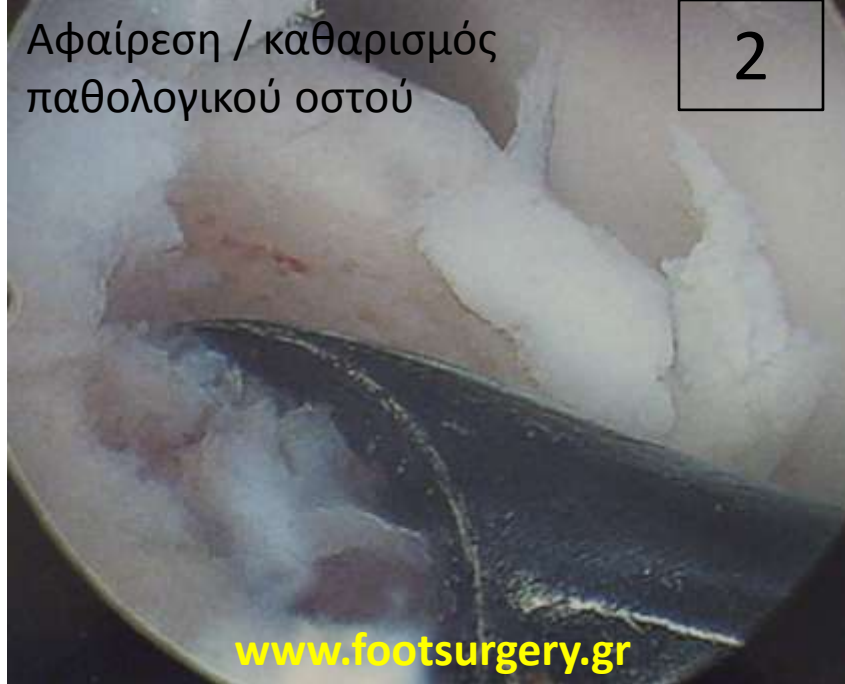1



www.footsurgery.gr

Αφαίρεση / καθαρισμός
παθολογικού οστού

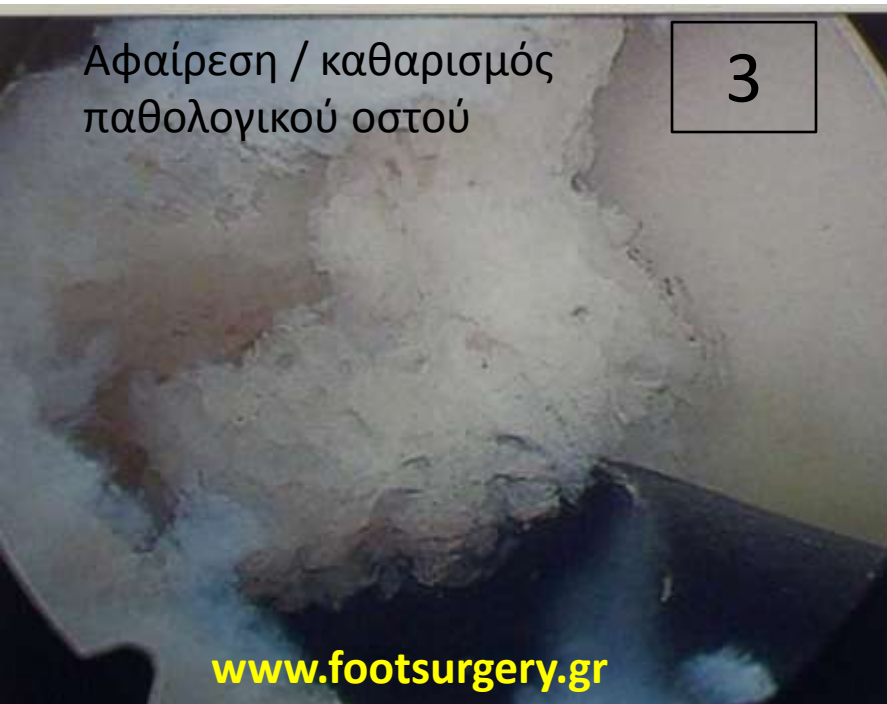2



www.footsurgery.gr

Αφαίρεση / καθαρισμός
παθολογικού οστού

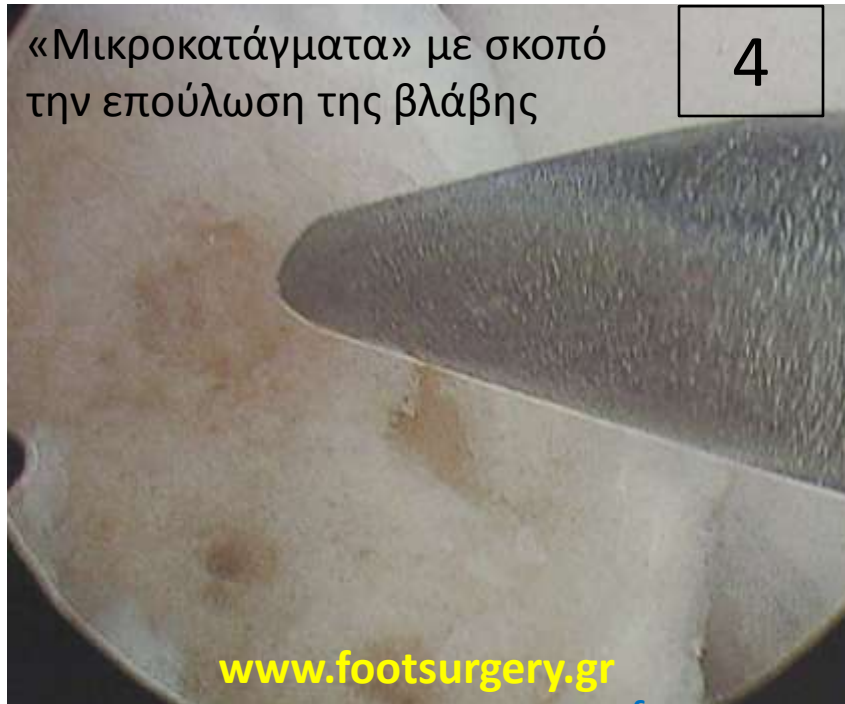3



www.footsurgery.gr

«Μικροκατάγματα» με σκοπό
την επούλωση της βλάβης

4

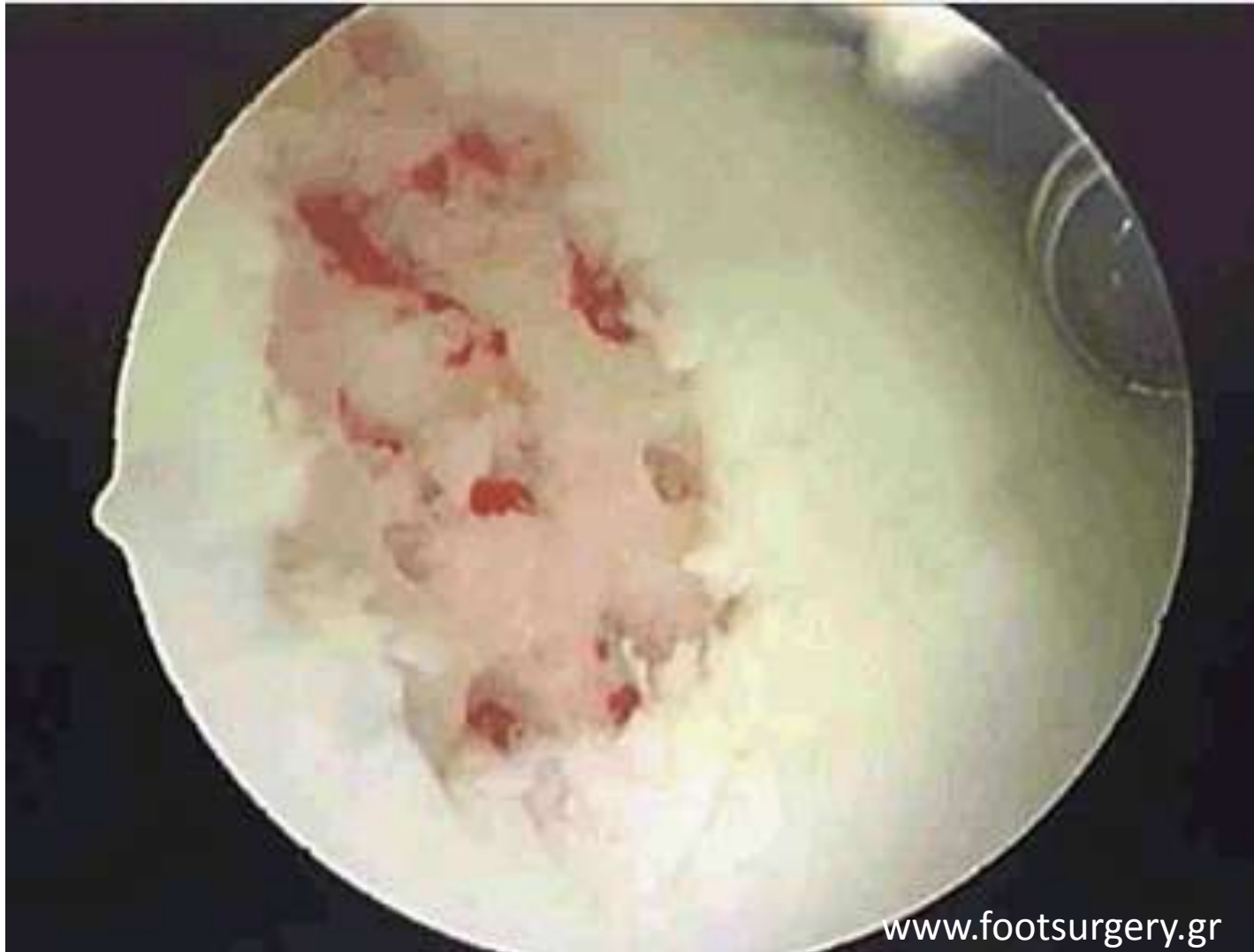

www.footsurgery.gr

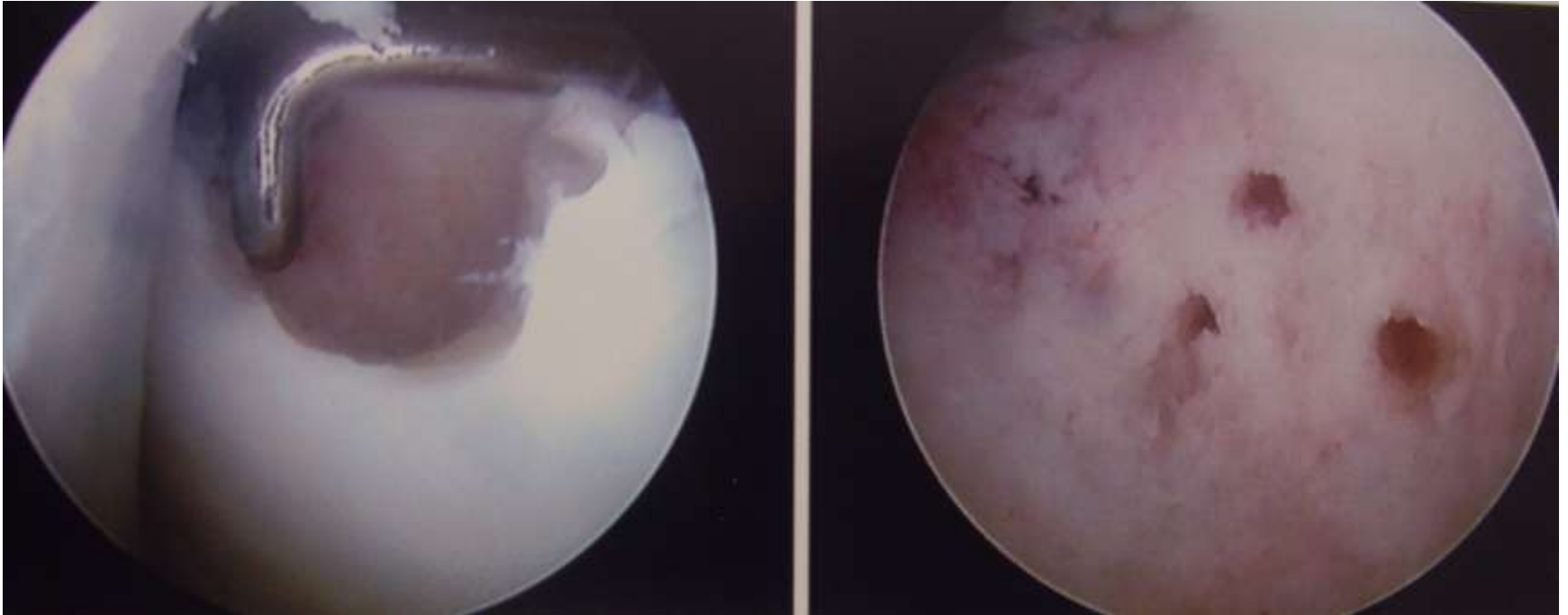
www.footsurgery.gr

ΜΙΚΡΟΚΑΤΑΓΜΑΤΑ

(ο σκοπός είναι η σταδιακή επούλωση της βλάβης με δημιουργία ινοχόνδρου)



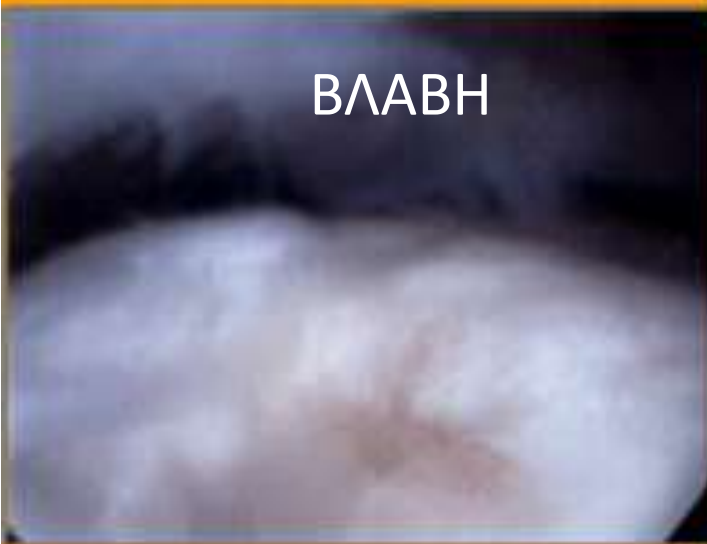ΚΑΘΑΡΙΣΜΟΣ - ΜΙΚΡΟΚΑΤΑΓΜΑΤΑ



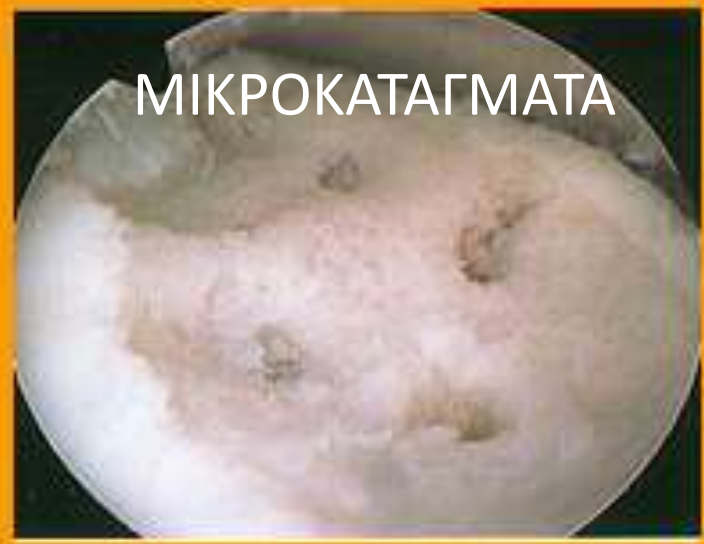**ΑΙΜΟΡΡΑΓΙΑ ΕΝΤΟΣ ΤΗΣ ΒΛΑΒΗΣ –
ΜΕΣΕΓΧΥΜΑΤΙΚΑ (ΑΔΙΑΦΟΡΟΠΟΙΗΤΑ ΚΥΤΤΑΡΑ) –
ΚΥΤΟΚΙΝΕΣ – ΑΥΞΗΤΙΚΟΙ ΠΑΡΑΓΟΝΤΕΣ - ΘΡΟΜΒΟΣ -
ΧΟΝΔΡΟΚΥΤΤΑΡΑ**

ΣΧΗΜΑΤΙΣΜΟΣ ΙΝΟΧΟΝΔΡΟΥ

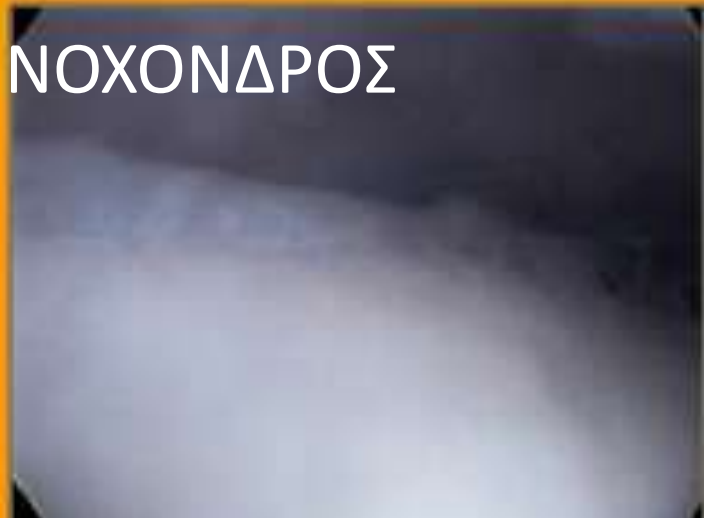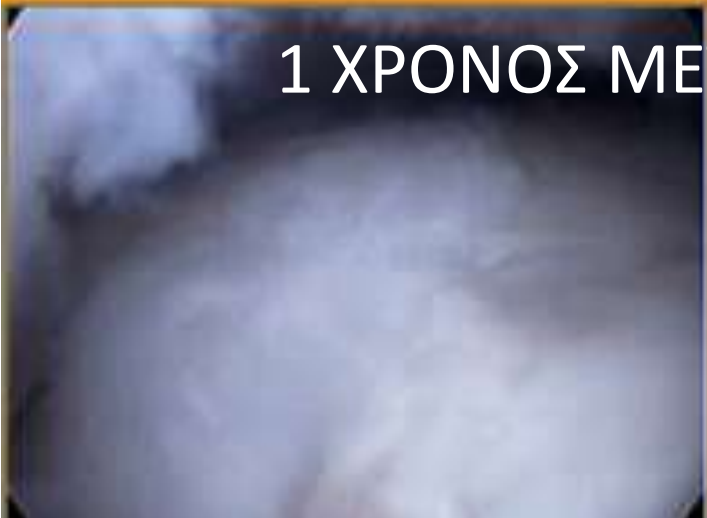ΒΛΑΒΗ



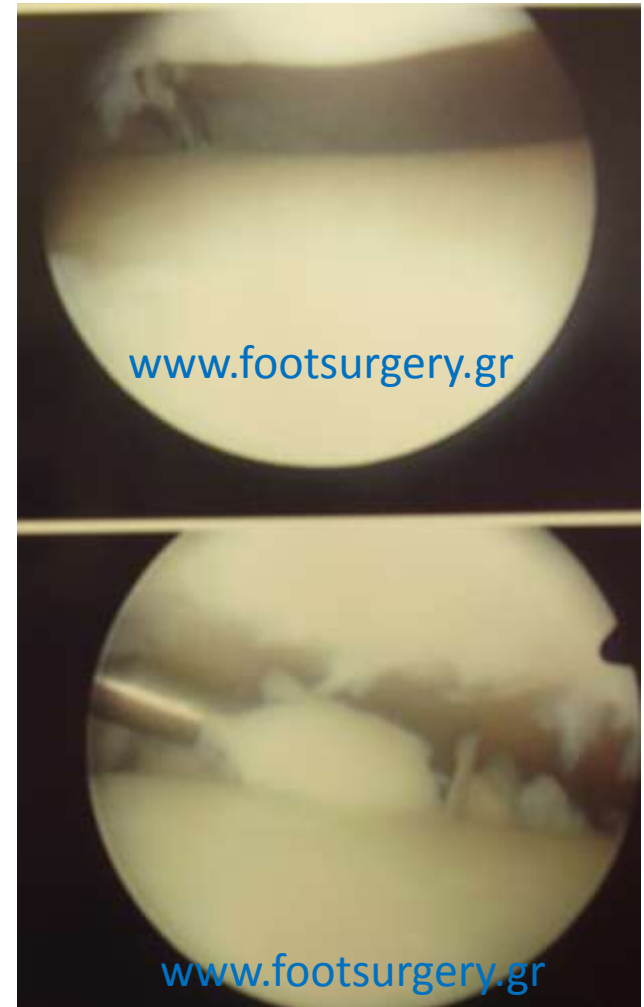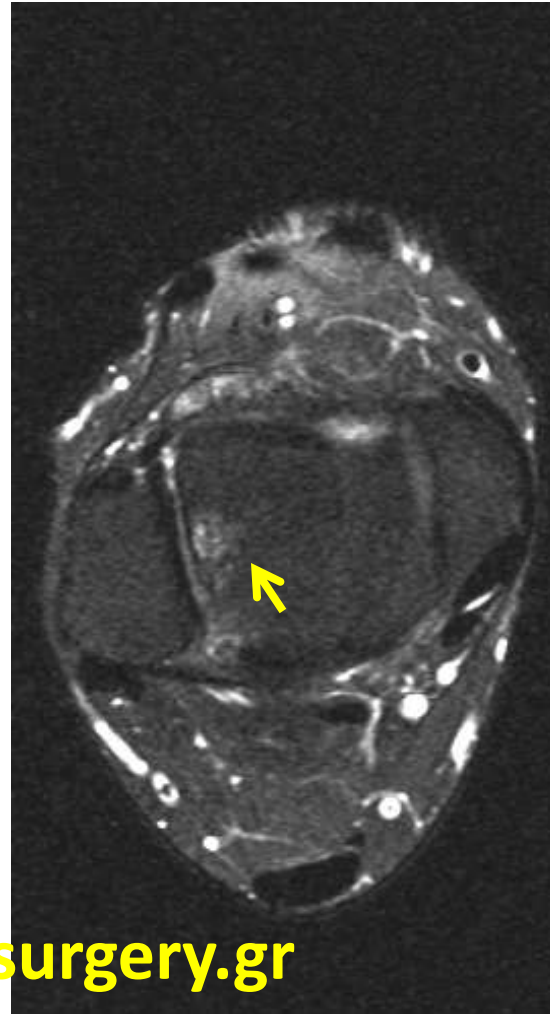
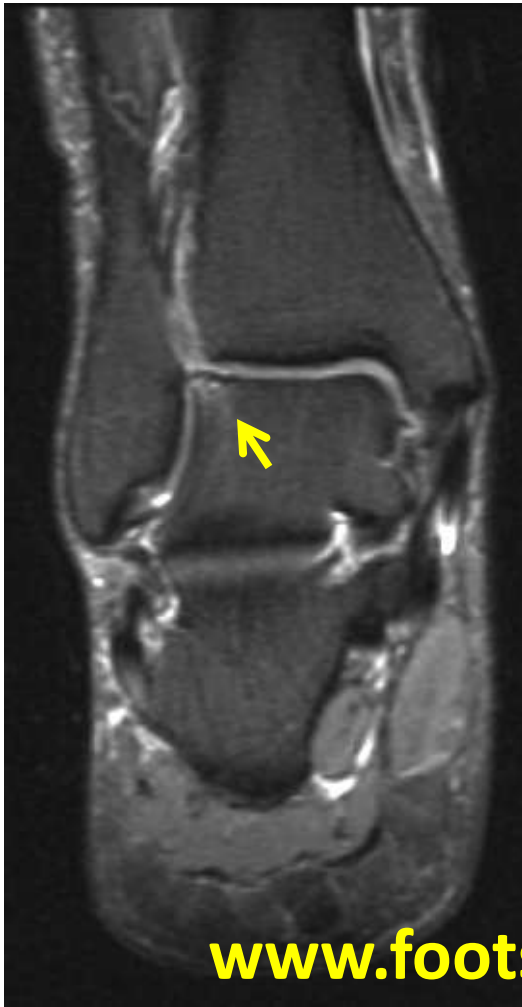ΜΙΚΡΟΚΑΤΑΓΜΑΤΑ



1 ΧΡΟΝΟΣ ΜΕΤΑ: ΙΝΟΧΟΝΔΡΟΣ



ΟΧΒ ΕΞΩ ΕΠΙΦ. ΑΣΤΡΑΓΑΛΟΥ



ΕΞΩ
ΒΛΑΒΕΣ:

ΚΑΛΥΤΕΡΗ
ΠΡΟΓΝΩΣΗ

